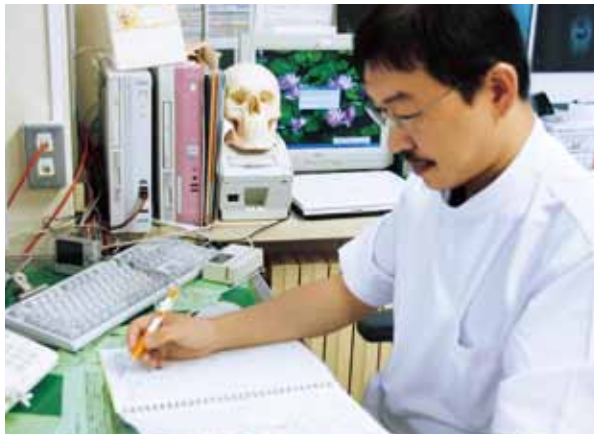

形成外科医師 今井 章仁



形成外科 医師 今井 章仁

## ■新鮮熱傷

火や熱い液体によるやけど、化学薬品による化学熱傷、また雷や高圧電流が流れることによる電撃傷があります。広く深くなるほど重症です。

手術は、死んでしまった部分を切除し、体のほかの部分から薄く皮膚をもらって移植します。重症の場合、何度も手術が必要で入院が長期になることが多いのでやけどにはよく注意してください。

## ■顔面軟部組織損傷

骨折がなくても皮膚、筋肉、血管、神経などが傷ついた場合、これを元に戻して縫います。

## ■唇裂口蓋裂

生まれつき上唇や上あごが左右に離れている状態です。外見ももちろんですが、ご飯を食べたりお話したりするときに影響が出ますので、子供のうちに手術をします。また成長にしたがって何度か修正の手術をすることがあります。

■形成外科手術実績

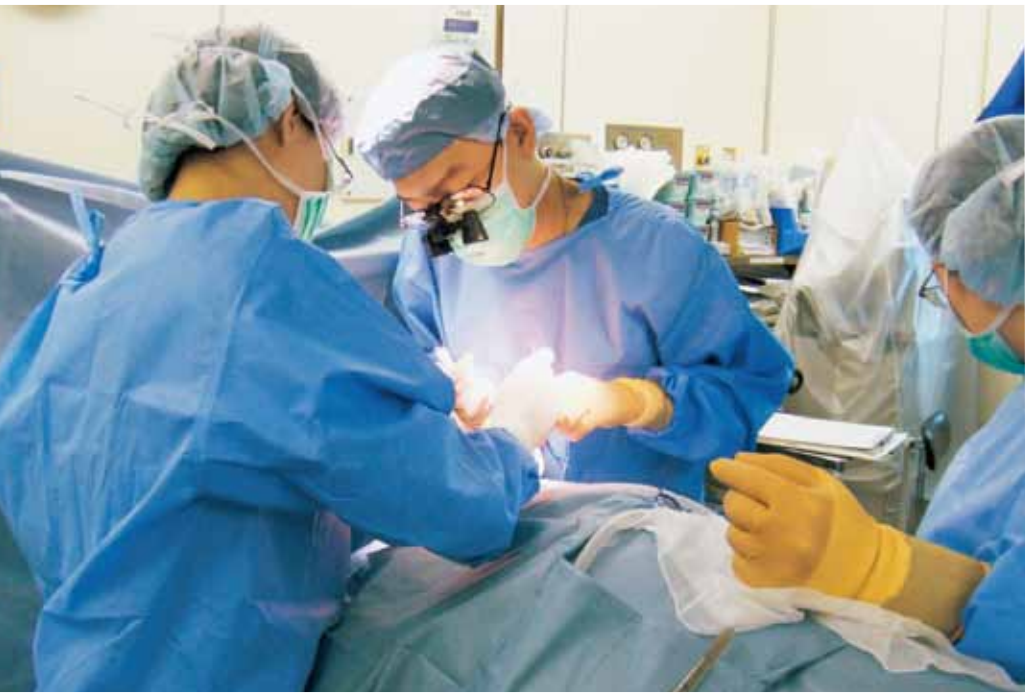|          | 2006年 | 2007年 | 2008年 |
|----------|-------|-------|-------|
| 新鮮熱傷     | 5     | 13    | 16    |
| 顔面骨骨折    | 9     | 13    | 12    |
| 顔面軟部組織損傷 | 92    | 111   | 131   |
| 唇裂口蓋裂    | 0     | 1     | 0     |
| 手足の先天異常  | 2     | 1     | 0     |
| 手足の外傷    | 96    | 124   | 129   |
| その他の先天異常 | 5     | 4     | 3     |
| 良性腫瘍     | 234   | 271   | 269   |
| 悪性腫瘍 再建  | 33    | 18    | 16    |
| 癬瘡 ケロイド  | 13    | 14    | 13    |
| 褥瘡 難治性潰瘍 | 11    | 22    | 18    |
| その他      | 35    | 56    | 70    |
| 合計       | 535   | 648   | 677   |

## ■手足の外傷

包丁やスライサーで指を切ったり、釘を踏んだり、いろいろな怪我があります。最近はハロウィーンの前準備にかぼちゃを切っていて手を切る人が多いです。気をつけてください。

## ■手足の先天異常

生まれつき手足の指が多い、くっついている状態などを正常に近づけます。



形成外科の手術中

## ■その他の先天異常

生まれつきの耳の変形や耳の前に穴が開いているもの、おへそが出ている、乳首が引っ込んでいて赤ちゃんとおっぱいがあげられないものなどを手術します。

## ■良性腫瘍

ほくろやあざ、皮膚や皮膚の下にあるできもので長い間あまり形の変わらないものです。できものをとった後がなるべく目立たないように工夫しながら手術します。

## ■悪性腫瘍 再建

皮膚がんなど悪性腫瘍の手術では、取り残しを防ぐため、見えているがんそのものより大きく切除します。このため、がんをとったあとには大きな穴にな

つてしまい、この穴をふさぐため、いろいろな方法で皮膚を再建します。他の科が悪いものを取った後に形成外科で再建することもあります。

## ■癬瘡 ケロイド

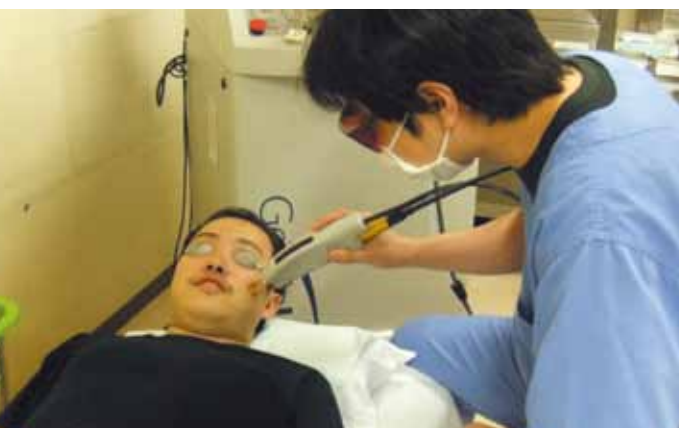
大きな目立つ傷跡や縮まって引きつれた傷跡を治します。傷が赤くふくらんで硬くなっているものをケロイドと呼びますが、手術をしても再発することが多いため、他の方法とあわせて治療します。

## ■褥瘡 難治性潰瘍

床ずれなど治りにくい傷です。高齢化が進み、もともと体力が落ちてきている人にできやすいので手術できないこともあります。最近では床ずれの予防方法や手術以外の治療法が進歩してきており、手術は少なくなっています。

## ■その他

その他に、顔が動かないことによる顔の左右差を治す(顔面神経麻



レーザー治療中