

特別寄稿

砂川市立病院産婦人科センター化について

—その社会的背景と歩み—

About a regional clinical center
of women's health in Sunagawa medical center

武田 直毅

Naoki Takeda



平成16年9月より中空知地方では、滝川市立病院、砂川市立病院、市立美唄病院の3病院の産婦人科が砂川市立病院を中心にセンター化されました。入院病棟を閉鎖し、外来診療のみとなったサテライト病院の滝川市立病院、市立美唄病院にとっては、また滝川市民、美唄市民にとっては晴天の霹靂のような出来事と感じられたと思います。しかし、その背景にある産婦人科医師数の減少は20年も前から指摘されていることであり、平成16年から始まった卒後臨床研修制度の発足により2年間にわたり入局者「零」となることから一気に顕在化したものです。

厚生労働省においても、産婦人科医師の勤務状況の改善や、産婦人科を志望する医師の確保などに関する研究を行い公表しています。北海道においては、産婦人科医師の不足は殊に深刻です。北海道大学産婦人科医局では、平成14年頃から医師や診療業務の集約、つまりセンター化について検討を始めていました。平成15年頃には中空知の産婦人科センター化の計画が具体化してきました。

厚生労働省の研究報告や、折々に書いた文章を再掲して、砂川市立病院産婦人科センター化についてのこれまでの歩みを記録しておきたいと思います。

厚生労働省の科研費による分担研究 平成14年度・15年度に「小児科産科医師の確保・育成に関する研究」がなされ、多くの報告が公表されています。(http://www.wakate-ishi.jp/report/) これらの中から、ごく一部分を抜粋してみます。

小児科産科若手医師の確保・育成に関する研究

昭和大学医学部産婦人科/岡井 崇(分担研究者)

研究要旨 日本での産婦人科医師不足の実情を把握し、その原因を検討するため、日本産婦人科学会、日本産婦人科医学会等によるこれまでの調査資料等を分析した。その結果、以下のことが明らかとなった。

日本の医籍登録者が昭和45年から急増し、現在は以前の約2倍に達しているにもかかわらず、産婦人科と小児科の医

師のみは全く増加していない。国際比較に於いても出生数あたり、人口あたり日本の産婦人科医は少ない。全国の主要病院に於ける産婦人科医師不足は深刻である。現在、産婦人科医の内40%以上が60才を越えており今後日本における産婦人科医師不足は更に進行することが予想される。

その原因として当直回数が多いなどの苛酷な労働条件があり、また訴訟が多い事。そして、これらに対して、また産科医療の重要性に対しての一般社会の認識が乏しい、などが挙げられた。

以上の産科医不足の現状が改善されなければ、産科医の多忙・過重労働は益々深刻となり産科志望者の減少との間で悪循環を形成し、それは産科医療の質の低下、緊急事態への対応能力の低下、医療事故・訴訟の増加、延いては妊産婦死亡率・周産期死亡率の上昇に繋がる懸念される。

研究目的 日本で産婦人科医師が不足していることは、現場の実感からは間違いない事実と思われるが、その実情は明確にされていない。そこで、産婦人科医師不足を数値の上で確認し、原因を分析し、それへの対策を検討することを目的として研究を行った。

結果と考察 日本産婦人科学会の集計によると、昭和45年頃から日本の新規医籍登録者は急増しているが、産婦人科学会入会者の割合は徐々に減少して近年では約4%である。平成4年以降も現在までほぼ同様の状態が続いている。

この様な医師不足を補うためには、大学医局への入局者を増加させることが重要であるが、日本産婦人科医会が行なった平成12年の調査では、各大学産婦人科への入局者数はほとんど平行線を辿っている。一方、女性医師の入局者数は平成5年より増加し、平成11年には男性医師を追い抜いた。女性には妊娠・出産・育児など医師としての仕事以外の負担が多く、勤務形態等に特別な配慮が必要となる。このことは当直回数が多い産科病棟に於いて更なる実質的な医師不足深刻化の要因となる可能性を含んでいる。

更に、平成14年3月の日本産婦人科学会の統計では産婦

人科医師の41%は既に60歳以上の年齢に達しており、今後、実働可能な産婦人科医師の数が急速に減少することは必至である。

このような事情から、各大学の産婦人科でも医師数の不足感是非常に強く、将来への展望も開けておらず、日本に於ける産婦人科医師不足は重大な局面を迎えていると言わざるを得ない。

産婦人科医師不足の原因 (1) 苛酷な労働条件 産婦人科医師の業務が苛酷なことは周知の事実である。それを象徴するのが当直回数の多さである。産婦人科医師の当直回数が多いことは平成12年の日本産婦人科医会による調査でも明らかで、半数近くの医師は月5回以上に及ぶ当直が課せられている。最頻値は月5回であるが10回以上の当直を課せられている医師も相当数存在することが分かる。1ヶ月の当直回数の平均値を他科と比較すると産婦人科が4.7回と最も多く、次に小児科、救急関係と続く。(2) 訴訟件数の増加 医師にとって、医療訴訟は当該医師のその後の医療業務の遂行にも影響を与え兼ねない大きな精神的且つ金銭的負担である。医療訴訟の31.5%は産婦人科に関するものであり、産婦人科医の全医籍登録者に占める割合を考えると産婦人科医師の負担がいかに大きいかは明らかである。妊産婦死亡率や周産期死亡率が著しく低下した現在、母児に何か問題が生じた時は医師のミスではないかと疑われ訴訟になるケースが増加している。水準以上の医療を行なっている、ある頻度で不幸な事態の発生することが避けられない産科医療に於いて、それらの多くが医師の責任として追求されることは産科医師の精神的負担を大きくしている。近年、若手医師が専攻科を選択するにあたり、この精神的負担が産婦人科のネガティブな要素として働いていることは言うまでもない。

産婦人科医師育成の支援方策 産婦人科専門医の増加

1) 産婦人科医師に労働条件と待遇の改善 2) 産婦人科医師不足の社会的認知 3) 産科医療に対する社会の理解と訴訟の減少

医療体制の改革 1) 病院の大規模化 2) 病院のオープン化 3) 勤務交代制の導入 4) 地域医療の整備

この報告書の中に、産婦人科医療の現在の問題点が凝縮しています。なり手の無い産婦人科医師を増やす為には、単に奇抜な医師が入局するのを待つだけではなく、社会的にも産婦人科医師の労働条件や待遇を良くして、さらに病院の大規模化つまりセンター化していくことは避けられない21世紀初頭の日本の医療の課題です。

北海道大学産婦人科医局でもセンター化について研究し、平成15年には南は岩見沢から北は滝川市までの広域的なセンター化を検討していました。この頃の当院のホームページの記述をここに再掲します。

空知地区の産婦人科医療のセンター化について

この20年間で我が国の医師数は63%増加しました。ところが産婦人科医師数はその間、逆に4%減少しており、いわゆる医師過剰時代という言葉は、産婦人科には全く当てはまらず、むしろ不足しています。特に北海道の産婦人科医師数の不足は深刻です。

そもそも、産婦人科医は、いつ何時、緊急事態が起こるか分からない分娩を扱うため、1日24時間、1年365日これらの事態に備えていなければなりません。さらに産婦人科医の高齢化により、入院、分娩から手を引く開業の先生が増加し、その分が勤務医の負担増となっています。開業の先生からの搬送患者にも対応する2次医療機関の産婦人科診療を1~2名の医師で行うのは、かなり無理があると考えます。ひいては、患者さまに対し我々の考える最良の医療を提供することが困難になっているのが実状です。

そこで、地域の産婦人科医療レベルの向上、医療サービスの向上を目的として、空知地区の産婦人科医療センター化をめざすこととなりました。その計画とは以下の通りです。

現在、岩見沢市立病院に2名、市立美唄病院に1名、滝川市立病院に1名の産婦人科医が勤務しておりますが、来年度以降それらの医師を、砂川市立病院の所属とします。岩見沢、美唄、滝川の3病院では砂川から派遣する医師による外来診療のみとし、手術、分娩はすべて砂川にて行うこととなります。そして当科では、医師数の増加によって、癌の治療、不妊治療、早産管理や、小児科との協力のもと未熟児管理などの分野で、医療レベルのいっそうの向上を目指します。現時点では、来年4月以降、順次上記の体制に移行していく予定です。

(平成15年記)

平成15年の秋から冬にかけて、滝川市立病院、砂川市立病院、市立美唄病院、岩見沢市立総合病院の4病院に勤務する産婦人科医師が砂川市に一同に会して2度にわたり会議を持ちました。北海道大学からは櫻木範明教授、水上尚典教授、山本律助教授、武田真人医局長が当地に入れ、大学のなみなみならない意欲を感じると共に、産婦人科医師不足の厳しい現実を感じました。

このころ、センター化構想が各病院へ伝えられると、各病院、各自治体共にパニック状態となりました。平成16年の春にかけて各病院で独自に産婦人科医師をリクルートする動きがありました。この時期に岩見沢市立総合病院では、赴任を希望する地元出身の産婦人科医師に巡り合うことができました。滝川市立病院、市立美唄病院では医師会誌などに産婦人科医師の募集広告などを掲載していましたが、応募はなかったようでした。

平成16年4月には岩見沢市立総合病院から武田直毅医師、旭川市立病院から鈴木俊也医師が砂川市立病院に赴任し、この年の秋のセンター化へ向けて具体的に動きだしました。

この時期、札幌医科大学で担当している赤平市立病院で、産婦人科常勤医師がいなくなり、大学からの出張医師が外来のみの診療を行うこととなりました。つまり、赤平市民の分娩や産婦人科救急も砂川市立病院で引き受けることとなりました。

平成16年の夏は猛暑でしたが、そろそろ各病院、自治体共に独自の産婦人科医師の募集は無理と考え、センター化構想の実現へ向けて、事務的な手続きや、診療上のすり合わせが行われることになりました。滝川市立病院、砂川市立病院、市立美唄病院の3病院の事務長、看護師長、産婦人科医師や、センター長というべき当院の小熊院長が当院の応接室に会して準備会を2回にわたって持ちました。

当院では、秋のセンター化までに入院病棟の病床数の増床(18床から31床)や、外来の診察台の増設(2台から3台)、看護スタッフの増員など着々と準備を進めていました。また、滝川や美唄から来院する患者さま向けのパンフレットも作製しました。

そしてついに平成16年9月には、市立美唄病院から菊地研医師が砂川市立病院へ赴任し、同時に滝川市立病院、市立美唄病院では産婦人科病棟は閉鎖され、外来診療のみのサテライト病院となりました。

この時期に院内広報誌に掲載したセンター化の御挨拶を再掲します。

中空知の産婦人科のセンター病院化

砂川市立病院 産婦人科 部長 武田直毅

この秋、中空知3市の市立病院の産婦人科が大きく変わります。平成16年9月1日から滝川市立病院、市立美唄病院の産婦人科から常勤医師がいなくなります。このため、砂川市立病院から産婦人科医師を派遣して滝川市立病院、市立美唄病院の産婦人科の外来診療を行うこととなりました。

これで、滝川市立病院、市立美唄病院では産婦人科の外来診療が週に3日午前中に行われることとなり、妊婦健診や婦人科治療などこれまで同様に地元で受診できることとなりました。そして、分娩や手術など入院を必要とする患者様は、砂川市立病院へ入院いただけるようベット数も増床して準備をすすめています。

従来から産婦人科医師の人数が減少していることが問題となっていました。産婦人科医師の高齢化や退職、産婦人科を志望する若い医師の減少、平成16年度から始まった卒後臨床研修医制度に伴い、今後2年間大学への入局者が皆無となることなど産婦人科医師の人数は減少の一途をたどっています。このため、従来は大学医局から派遣されていた各地の市立病院などの常勤医師も、これまでのようにすべての市立病院には派遣できなくなってしまいました。このため、ここ中空知では砂川市立病院が入院を受け持つセンター病院として、滝川市立病院、市立美唄病院での産婦人科の外来診療を支援する体制をとることとなりました。これによって、中空知の産婦人科医療を維持、発展させていくこととなります。

滝川市、美唄市の市民の皆さまには、従来に比べ不便にな

ることもありますが、産婦人科医療をとりまく厳しい現状を御理解頂きますようお願いいたします。

さらに、北海道産婦人科医会報に載せた一文も再掲します。

砂川市立病院はこう変わる =今、集合の時=

砂川市立病院 産婦人科 武田 直毅

万物は、遍く集合離散を繰り返すことを常としています。宇宙は物質の巨大な離散であるビッグバンで誕生し、星々は宇宙の物質が少しずつ集合して誕生したと考えられています。人の世では、毎年3月には卒業や就職、転勤で人々が離れていきますが、4月にはまた新しい学校や職場に人々が集まってきます。

2004年の日本はまさに集合の時で、市町村合併の波が大詰めを迎えています。医療界もまた、この市町村合併の動きとたまたま時を同じくして、センター化の波が押し寄せています。平成16年春から始まった卒後臨床研修医制度にともない、今後2年間新入医局員がいなくなることによる医師不足はどこの科でも深刻な問題です。ことに産婦人科では、新入医局員の減少、医師の高齢化などで、医師不足は他科と比べても一層深刻です。しかし、困ったときはチャンスの時でもあるというのもまた世の常です。この、未曾有の困難の時にこそ次世代の医療地図の礎を築こうというのが、砂川市立病院を中心とした中空知産婦人科センター病院構想です。

つまり、産婦人科医師をセンター病院に集約することによるスケールメリットを最大限に活用すると、一人勤務病院ではできない総合的な医療を展開することも可能となります。そのことは、結局のところ医療サービスの向上につながります。また、勤務する医師にとっても、一人勤務体制の24時間拘束から開放されることを意味します。

さて、前置きが長くなりましたが、現時点(平成16年6月)での中空知産婦人科センター病院構想の進捗状況を書き留めておきます。平成14年の冬頃からセンター病院構想の概略が耳に入ってきました。平成15年の4月に小生が岩見沢市立総合病院へ赴任した頃には、南は岩見沢市立総合病院から市立美唄病院、美唄労災病院、砂川市立病院、滝川市立病院の5つの病院で中空知地方のセンター病院化をはかる構想が徐々に形になりつつありました。このうち美唄労災病院は非常勤医師と出張医師で外来、入院を診ていましたが、平成15年の秋で産婦人科を休診としました。また、岩見沢市立総合病院では、サテライト病院として常勤医師がいなくなるのが新聞報道などなされ、病院として医師の確保に尽力したことが功を奏して札幌勤医協病院から古堂俊哉先生が、北見日赤病院から長多正美先生が赴任していただける運びとなりました。お二人とも岩見沢東高校の小生の後輩という奇遇でした。古堂俊哉先生は平成15年10月1日から、長多正美先生は平成16年4月1日から岩見沢市立総合病院で勤務しておられます。

ところで小生は平成16年4月1日に砂川市立病院に赴任しましたが、4月の人事移動でこの秋に予定されているセンター病院構想の実質的な稼働にむけての準備作業がスタートしました。現時点での構想では滝川市立病院(早貸幸辰先生)、砂川市立病院(武田直毅医師、山下陽一郎先生、鈴木俊哉先生)、市立美唄病院(菊地研先生)の3病院で砂川市立病院をセンターとして運営しようと計画しています。つまり、平成16年8月末日で滝川市立病院と市立美唄病院の入院診療を休止し、外来のみの診療をするサテライト病院とする予定です。したがって、分娩、手術など入院を要する診療はすべてセンター病院の砂川市立病院で行う計画です。スタッフは現在の砂川市立病院の3名の医師に加えて、平成16年9月1日付けで市立美唄病院の菊地研先生が赴任して合計4名の医師でスタートします。

平成16年9月からの勤務は午前中は砂川市立病院の産科外来、婦人科外来、病棟業務とサテライト病院の外来の4つの部所を4名の医師で交代で勤務する計画です。午後からはサテライト病院から戻った医師も含めて、センター病院で手術や専門外来や病棟業務を行います。

滝川市立病院、砂川市立病院、市立美唄病院の外来患者数、分娩件数、手術件数は各々、外来(8600、9500、5200)、分娩(280、240、100)、手術(210、170、50)といった数で、砂川市立病院にとってはおそらく現在の倍以上の規模の診療を展開することとなります。(数字は概数です)

ところで、空知地方の近隣の地区を見渡すと、赤平市立病院でも平成16年4月から分娩を休止することとなり、さらに芦別市立病院でも分娩を扱わないこととなったとの情報が舞い込んでおり、この地域の分娩も砂川で扱うこととなり、すでに赤平市民の砂川市立病院での分娩が増加しています。

現在、外来の診察ユニットを増やしたり、病棟の病床数を増やすべく改装したり、受け入れの準備を進めています。また、サテライト病院の妊婦検診の手順の共通化や、時間外緊急患者の受け入れ体制の構築などに知恵を絞っている最中です。

ところで、冒頭で触れた市町村合併の話は砂川市立病院にとっても重大な関心事です。ちなみに中空知では砂川市、滝川市、赤平市、歌志内市、上砂川町、浦臼町の4市2町が平成16年1月1日に中空知地域合併協議会を設置しました。市町村合併特例法の期限が平成17年3月までと迫っているなかで協議が続けられています。市町村合併のあり方によっては各々の市立病院のあり方にも影響が出てきます。砂川市立病院ではすでに病院の耐用年数の問題などで平成20年を目標に建て替えを計画していますが、新市が誕生しますと、よりビッグな新病院に生まれ変わるかもしれません。産婦人科のセンター病院構想は、市町村合併を先取りしているともいえそうです。

いずれにしてもセンター病院構想は北大産婦人科にとっては初めての試みで、手探りの状態です。ここ中空知で順調に運営されるようになると、他の地域でも導入されることになる

かもしれません。この構想が軌道にのるまでは近隣の病院の先生方には、御迷惑をおかけすることもあるかと思われます。その際は何卒よろしくお願い申し上げます。

平成16年6月1日 記

さて、平成16年10月には小児科に新生児管理のエキスパートの藤田正樹医師が赴任し、地域の周産期センターとしての体制がほぼ整いました。分娩件数は着実に増加し、月40件をこえるようになりました。早産児の管理も2000グラムを切れる場合でも管理して頂けるようになりました。手術件数も月曜日と金曜日の2日では足りなく、特に帝王切開は術日以外の日

に臨時で行うことが多くなっています。

このようにセンター化構想はほぼ順調に滑り出しています。

ところで、産婦人科医師の確保・育成という点に戻って考えると、センター化による医師の集約、診療の集約と共に、もう一つの柱が勤務状況や待遇の改善です。現在、4名の医師で交代で時間外の分娩などの当番をおこなっていますが、ほぼ毎日のように時間外の分娩があります。産婦人科を志望する医師のなり手がいない原因のひとつに時間外の分娩待機が有る訳で、当院ではさらに病院当直という名の時間外救急当番があります。当院では幸いに平成17年度から、2年目の臨床研修医師が病院当直のローテーションに入ってくれるので、産婦人科医師が病院当直のローテーションから免除していただくことが可能か、次の検討課題と考えています。

平成16年10月からの医師の氏名を記しておきます。

産婦人科 部長	武田直毅	小児科 医長	竹内 亮
	医長	山下陽一郎	医員 藤田正樹
	医長	菊池 研	医員 野上亜津彩
	医員	鈴木俊也	

最後に、病棟の増床、分娩件数、手術件数の急増にも拘わらず、変わらず患者さまの看護にあたっていただいている岡崎宮子看護師長、大宮洋子主任看護師、はじめ助産師、看護師、准看護師、看護助手の全スタッフに感謝する次第です。

平成17年3月23日 記

砂川市立病院

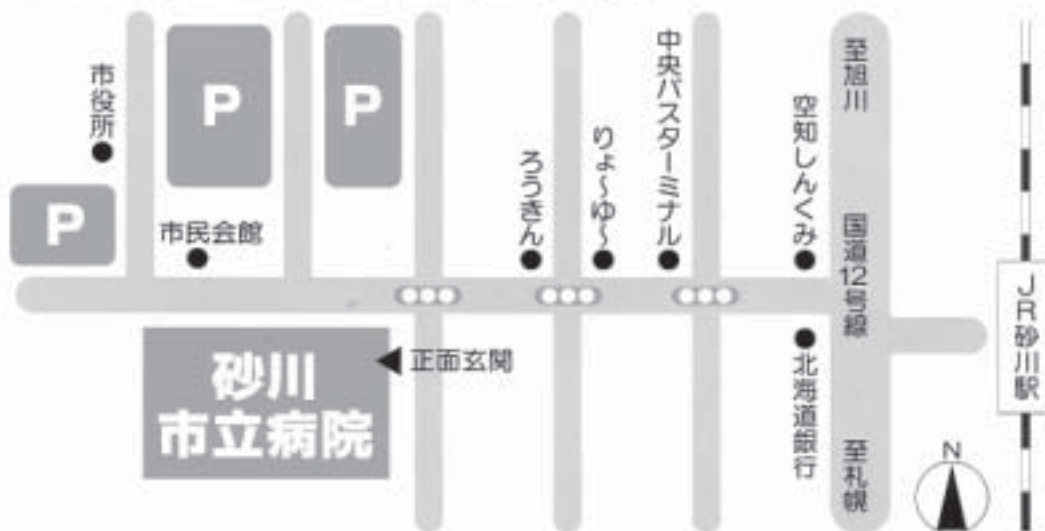産婦人科のご案内

このパンフレットは、砂川市立病院へ初めてお越しになる皆さまが、迷わずおいていただけるように作成しました。



国道12号線

国道12号線と砂川駅前通りの段違い交差点を南から北へ望んだ写真です。北海道銀行さんと空知しんくみさんの間を西に入ると中央バス砂川ターミナル、砂川市立病院が見えてきます。



JR砂川駅

JRをご利用の場合はJR砂川駅から砂川市立病院まで徒歩約7分です。砂川駅前通りを国道12号線に向かって西へ1丁行くと、国道12号線との段違い交差点になります。北海道銀行さんの角を西に曲がると、中央バス砂川ターミナルを越え、左手に砂川市立病院が見えてきます。





中央バス砂川ターミナル

◀ 中央バス砂川ターミナルから砂川市立病院まで徒歩3分です。
中央バス砂川ターミナルから100m先に砂川市立病院が見えます。

砂川市立病院正面

スロープを上がった2階 ▶
が正面玄関です。

(正面玄関は朝8:15まで
開きませんので、冬場は特
にご注意下さい。)



砂川市立病院 正面玄関及び時間外 救急玄関

◀ 写真の右手が「正面玄関」です。
左手の奥が「時間外救急玄関」
です。
いずれも玄関に入るとそこは
2階となっています。

正面玄関を入ったところの受付窓口

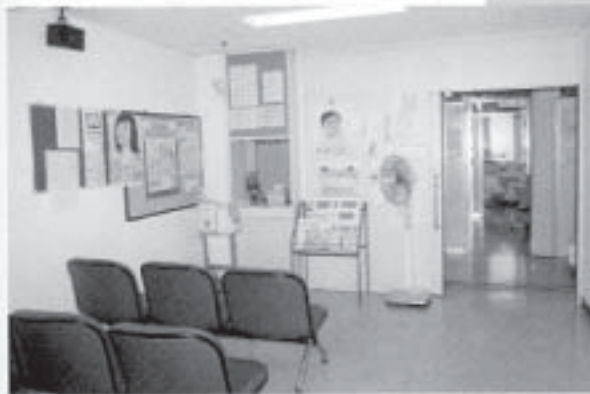

← 受付窓口をこえて突き当たりを左に曲がると産婦人科外来へ通じています。

産婦人科外来の入口



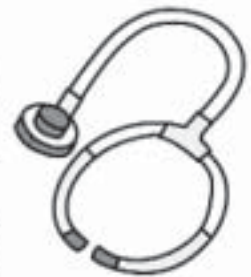産婦人科外来の待合室



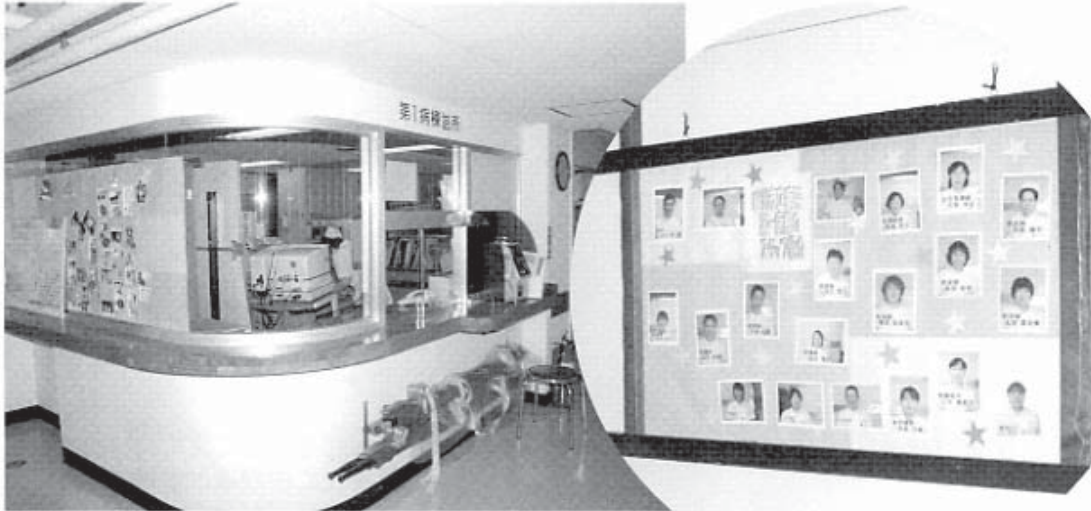砂川市立病院 産婦人科 外来診療担当医師

	月	火	水	木	金
婦人科	武田	山下	菊地	鈴木	武田
産科	山下	菊地	鈴木	武田	山下

[外来受付時間] 午前8:15~午前11:30

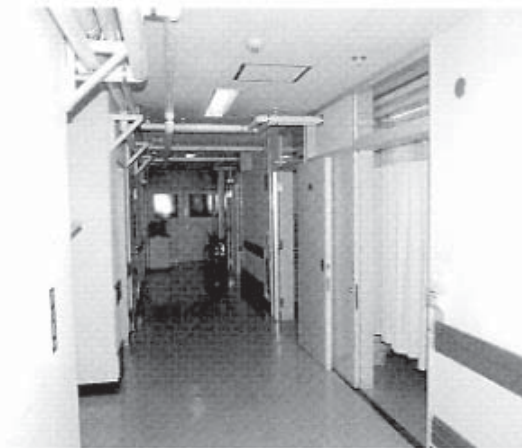

産婦人科病棟詰所（第1病棟）

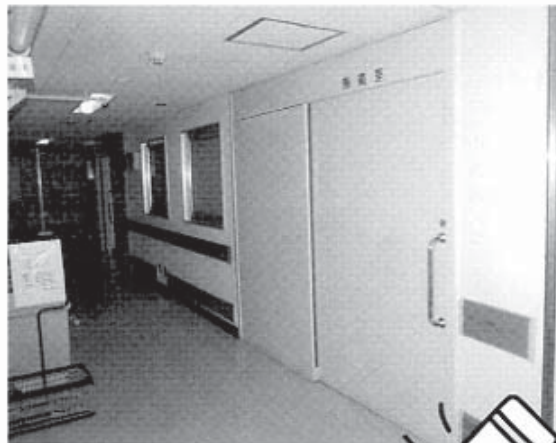

産婦人科の病棟は、外来の1階上の本館3階にあります。
詰所の入口にスタッフの写真を紹介しています。

産婦人科病棟 病室

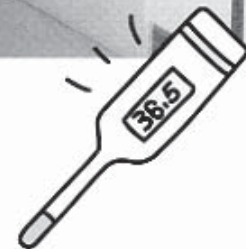

産婦人科病棟 陣痛室、分娩室への入口



平成16年9月から滝川市立病院、市立美唄病院で産婦人科の常勤医師が不在となりました。このため砂川市立病院の産婦人科医師がそれぞれの病院で週2～3回、産婦人科の外来診療を担当することとなりました。滝川市立病院、市立美唄病院ではこれまで同様に妊婦健診や婦人科治療を受けることができます。そしてお産や、手術など入院が必要なときには、砂川市立病院で受け入れることとなります。3病院間の連携がスムーズに進むようスタッフ一同種々の準備をいたしました。

産婦人科 部長 武田 直毅
病棟師長 岡崎 宮子



砂川市立病院

北海道砂川市西4条北2丁目1番1号

TEL(0125)54-2131

FAX(0125)54-2157

<http://www.med.sunagawa.hokkaido.jp>

平成16年10月

特別寄稿

腎移植を無事終えて

First case of Kidney transplan in Sunagawa city Medical Center

柳瀬 雅裕
Masahiro Yanase

平成16年6月29日に当院で空腔管内では初となる生体腎移植が行われ、無事成功を収めることができました。患者さん(25歳、透析歴5年)は心身ともに見違えるほど元気になり、とても喜んでおられます。

当初から失敗は許されないものとプレッシャーもありましたが、現在まで術後拒絶反応や感染症を認めず、また腎機能も安定($cr=0.9\sim 1.0mg/dl$)しており、経過良好です。

腎臓移植を行うにあたり、スタッフの方は未知のことであり、準備の大変さ(数回におよぶ勉強会、他院での見学や実習、講師の招聘、薬剤投与プロトコルの作製、手術シミュレーション等々)に面食らい、それなりに苦労もありましたが、努力の介があり入院中から退院後外来通院まで、なんとか問題なく移植医療を行うことができたことは相当な自信になったのではないのでしょうか。その意味で病院としても“一皮剥けた”あるいは“1ランクアップ”したのではないかと考えております。これもひとえに綿密な準備を行って来た関係者の方々のお力添えの賜であると感じております。

移植医療は集学的医療ですので決して泌尿器科だけで推進することはできません。各科の先生達、コメディカル(看護ス

タッフ、検査室、薬剤部、レントゲン室、その他)の方々、事務の方々などに多大な御協力を戴きましたことをこの場をお借り致しまして感謝申し上げます。

腎移植は末期腎不全に対する唯一の根本的治療ですが、我が国では年間800例前後にしか行われているに過ぎません。末期腎不全患者さんのほとんどが血液透析を受け、なんとか生命を維持しているのが現状です。血液透析を受けられる方は毎年1万人ずつ増加しており、現在全国で約23万人になります。(毎年3万人が新規導入され、2万人が死亡しておりますので、差引1万人の増加ということです。)これは国民600人に一人が血液透析を受けている計算になります。当然莫大な医療費もかかり約1兆円を透析医療に費やしております。このようなことから今後重要なことは、腎不全を予防することに伴って移植医療を積極的に進めていくことであると考えております。末期腎不全医療において透析療法と腎移植は、車の両輪(どちらが欠けていても車は上手く動かない)に例えられますので、今後も透析と移植のバランスの良い治療を目指して行きたいと考えております。

母からの贈り物『腎移植を終えて』

菅原 雄紀

『今まで人工透析治療があるから、生活の半分以上は制約されていました。』

これからは、お母さんのためにも、生き生きとした生活を通して恩返しをしたいと思います。』

平成16年6月29日 母親から腎臓をもらう移植手術を行い、まだ7ヶ月足らずですが元気になりました。

私は小学生のときに腎臓を患い、20歳のときから人工透析を受けていました。

透析を行っていた日々は体調がすぐれず、何もできない日々が延々と続いておりました。「私の人生は、このまま終わってしまうのかな?」とも思いました。そんな事を考えている時、腎臓移植という言葉を目にしました。

腎臓移植と聞くと一見、「一か八か」で行うようなリスクの高い手

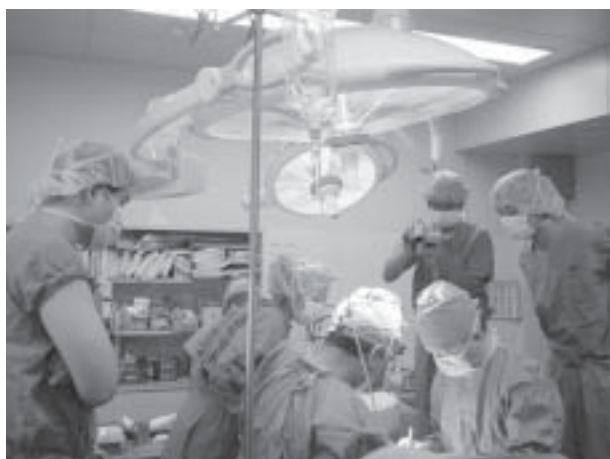術かと思う方もいるかと思いますが。実際、自分もそう思いました。

腎臓移植をしようと具体的な話が出たのは、今から約1年前です。砂川市立病院の泌尿器科担当医と良く話し合い、自分でもインターネットや本屋で数々の資料を見ていくうちに、腎臓移植は決して難しいものではなく、移植医療の中でも確立されつつある医療であることを知った時、移植をするという「恐ろしさ」みたいな気持ちから「早く移植をして元気な身体になりたい」と思うようになりました。

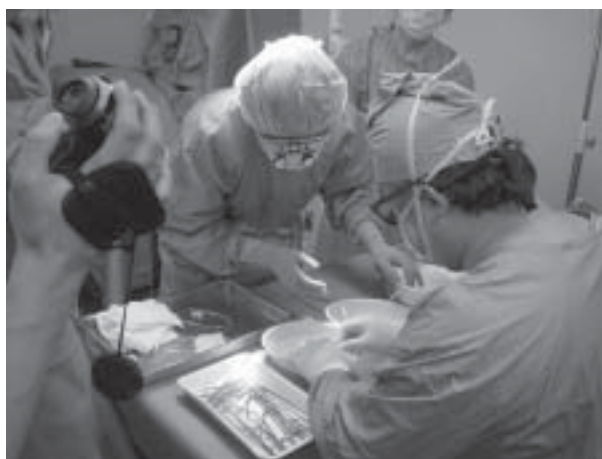そんな気持ちの中、月日が経ち腎臓移植を行いました。手術直後は何かとありましたが、病院スタッフ達の強い結束もあり乗り切ることができ、今はここまで元気になることが出来ました。

多くの方々には病気になると、どこか諦めた感じになってしまいがちですがまずは自分の病気を理解するのが大事であり、その中で自分にある時間を有効かつ有意義に使うことが大切ではないかと今回の移植手術を通じて感じました。

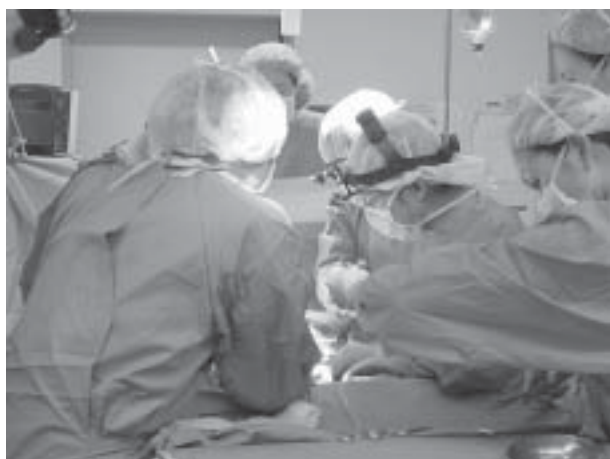目で見る腎移植



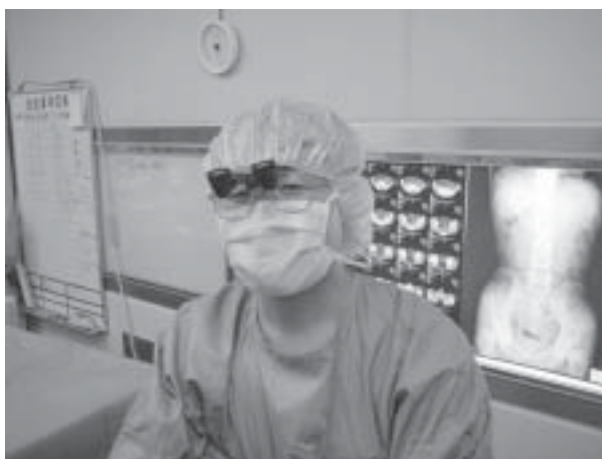腎移植の開始です。
新潟大学腎泌尿器病態学講座から高橋公太先生をお迎えしてドナーからの腎摘出術
大学・近隣の病院からも注目されています。



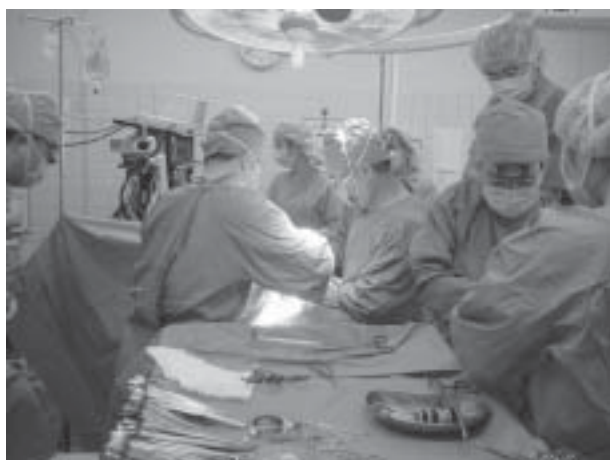摘出された腎臓の様子を調べているところです。



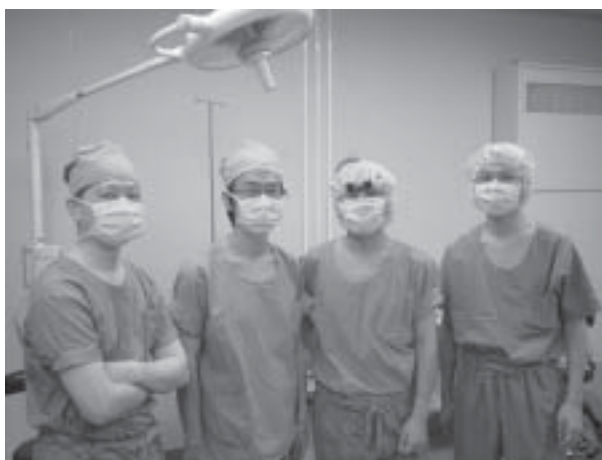
ドナーからの腎臓が摘出されるところです。



ドナー手術中 待機する柳瀬医師
これからレシピエントの手術です。



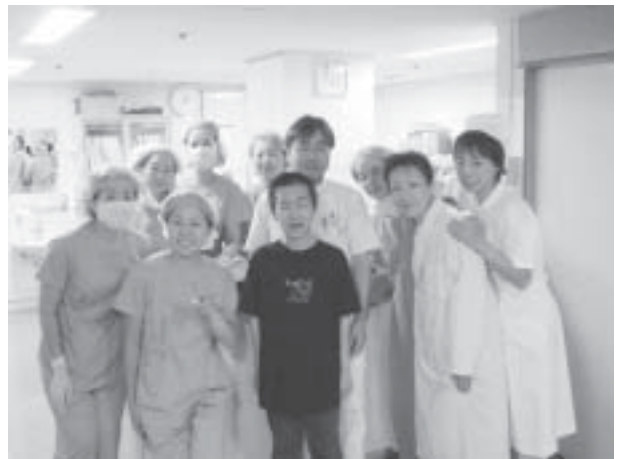摘出された腎臓が手渡しされています。



レシピエント手術チームです。



手術後の患者さんと柳瀬医師



患者さんと中央手術室スタッフ



退院間際の患者さんと泌尿器科病棟スタッフ



患者さんと血液透析室スタッフ



退院時の患者さんと泌尿器科外来スタッフ

症 例

Cronkhite-Canada 症候群に上行結腸癌を合併した 1 例

A case of Cronkhite-Canada syndrome with ascending colon cancer

中野 史人¹⁾ 廣海 弘光¹⁾ 渡部 直己¹⁾ 日下 大隆¹⁾ 小熊 豊¹⁾
Fumibito Nakano Hiromitsu Hiroumi Naomi Watanabe Hirotaka Kusaka Yutaka Oguma
岩木 弘之²⁾
Hiroyuki Iwaki

要 旨

Cronkhite-Canada症候群に上行結腸癌を合併した1例を経験したので文献的考察を加え報告する。

Key words : Cronkhite-Canada syndrome, ascending colon cancer

はじめに

Cronkhite-Canada症候群は中高年に発症し、消化管のポリポーシスを特徴とする原因不明の稀な疾患であるが、ステロイドなどが治療に有効であると報告されている。また、消化管のポリポーシスは過形成性ポリープであるが、大腸の腺腫性ポリープや大腸癌を合併した症例の報告も散見される。今回我々はCronkhite-Canada症候群に上行結腸癌を合併した1例を経験したので文献的考察を加え報告する。

症 例

患者: 85歳 男性

主訴: 食欲不振, 下痢, 脱毛

現病歴: 平成16年1月上旬より下痢が3週間続いており食欲もなかった。また脱毛も出現してきたとのことで1月末, 当院内科を受診。

既往歴: 高血圧

家族歴: 特記事項なし

理学所見: 血圧120/80mmHg, 脈拍73/分, 整, 体温37.3°C, SAT97%, 心雑音なし, 肺音聴取せず, 腹部平坦・軟, 圧痛なし, 肝・脾腫大なし, 爪甲萎縮・変形, 脱毛を認めた甲萎縮・変形, 脱毛を認めた。

検査所見

[CBC]WBC 10900 / μ l, Hb 14.9 g/dl, Plt 27.9×10^4 / μ l
[生化学]TP 5.6 g/dl, Alb 3.4 g/dl, T-Bil 1.21 mg/dl, GOT 13 IU/l, GPT 13 IU/l, LDH 405 IU/l, ALP 236 IU/l, γ -GTP 9 IU/l, ChE 133 IU/l, CPK 70 IU/l, BUN 12.4 mg/dl, Cr 0.9 mg/dl, UA 8.8 mg/dl, Na 135 mEq/l, K 4.0 mEq/l, Ca 7.8 mEq/l, FPG 115 mg/dl, CRP 1.0 mg/dl, T-cho 111 mg/dl, TG 69 mg/dl

[腫瘍マーカー]CEA 1.4 ng/ml, CA19-9 15.5 U/ml

[上部消化管内視鏡検査: 1/29(図1, 2, 3, 4)]

体上部から前底部にかけて, 胃粘膜にびまん性の発赤を伴った隆起病変を認めた。尚, 食道には異常を認めず, 十二指腸には胃粘膜と同様の隆起病変を数個認めた。

[下部消化管内視鏡検査: 1/30(図5, 6, 7, 8)]

大腸全体に無数の発赤を伴ったなだらかな小隆起病変が認められた(図5, 6, 7)。また, 上行結腸には他の隆起病変とは肉眼的に異なる約2.5cmの不整形の隆起病変を認め大腸癌の合併を認めた(図8)。

[病理所見(図9, 10, 11, 12)]

発赤した胃粘膜からの生検では, 過形成性変化があり, 間質は浮腫状になり, 腺管の拡張も認めたが異型性は認めなかった(図9, 10)。大腸の小隆起病変からの生検では, 胃粘膜同様, 過形成性変化, 腺管の拡張, 間質の炎症と粘液分泌亢進を認めた(図11)。上行結腸に認めた肉眼的に異なる隆起

1) 砂川市立病院内科
Division of Internal Medicine, Department of Clinical Medicine, Sunagawa City Medical Center.
2) 砂川市立病院病理科
Division of Pathology, Department of Clinical Medicine, Sunagawa City Medical Center.

病変の生検では、病理学的にadeno carcinomaと診断された(図12)。

経 過

上下部消化器内視鏡検査で胃・大腸のほぼ全体に過形成のポリポーシスが認められ、爪の萎縮や脱毛といった症状があったことからCronkhite-Canada症候群と診断した。

上行結腸癌を合併しており、画像検査などで転移を認めないため手術目的に外科転科となった。しかし下痢のコントロールがつかず手術困難であったためCronkhite-Canada症候群の治療を優先することとなり内科に再転科となった。再転科後はプレドニゾン30 mg/日の投与にて治療したところ、治療開始後5日目には消化器症状が改善してきた。しかし14日目に脳梗塞を合併して、永眠された。その後剖検が施行され、消化器粘膜病変は改善傾向にあることが確認された。

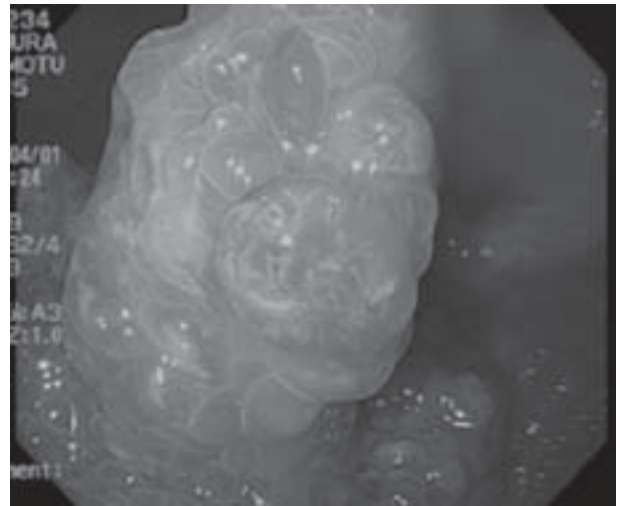


図3

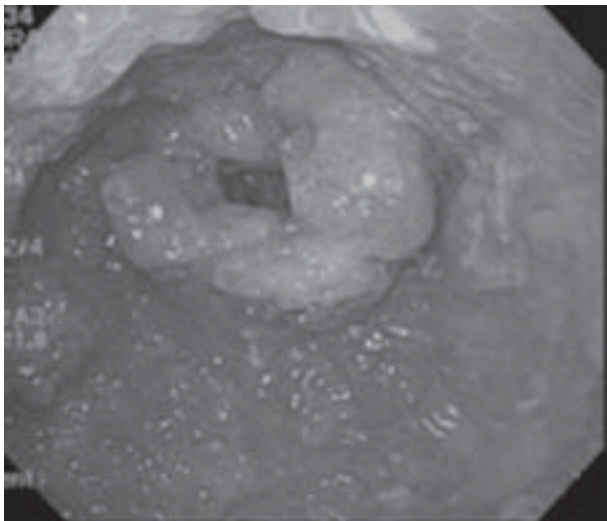


図1

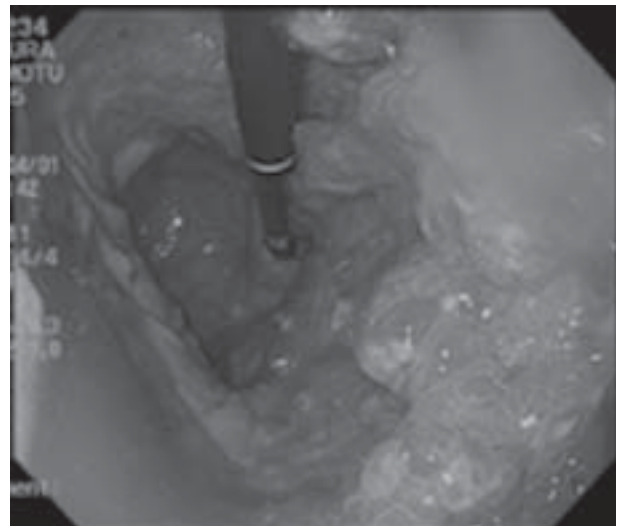


図4

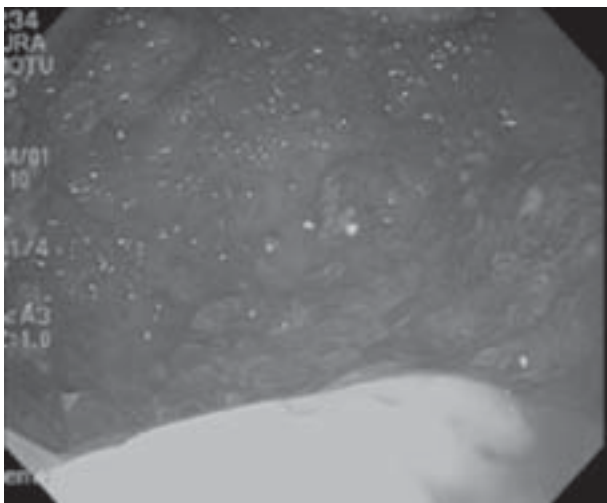


図2

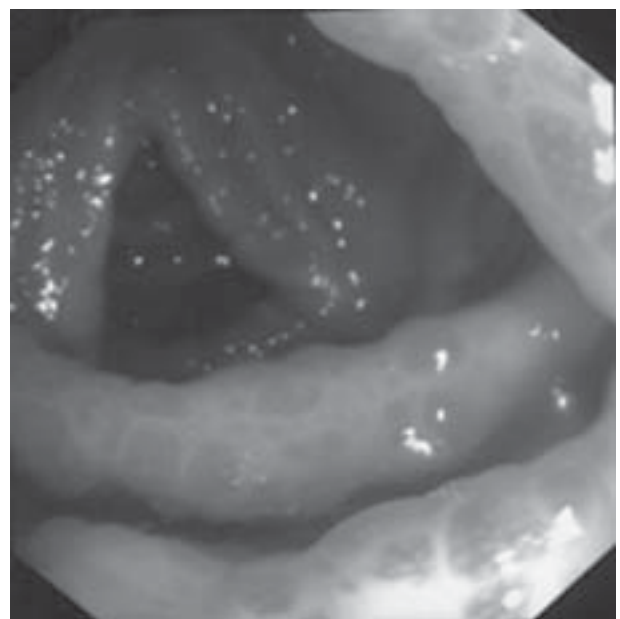


図5

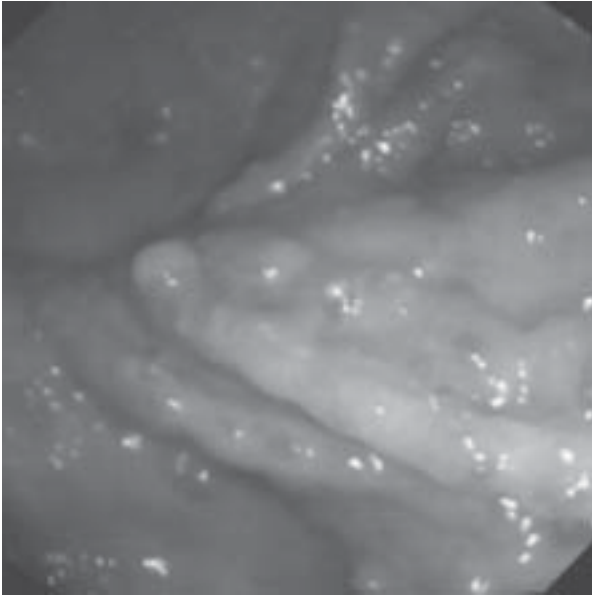


図6

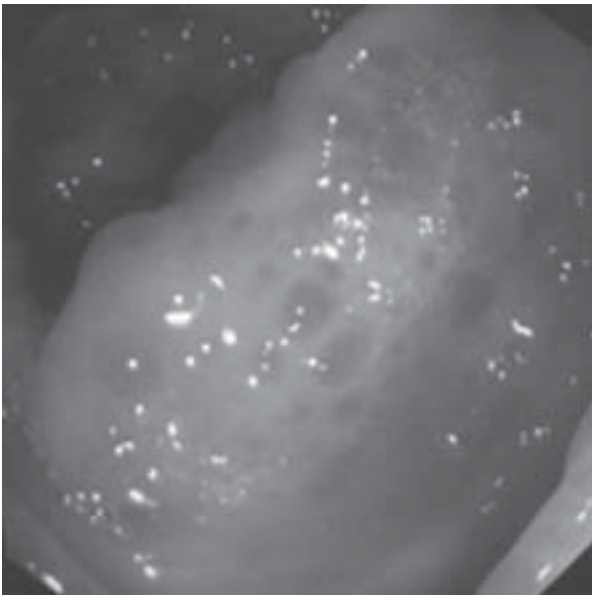


図7

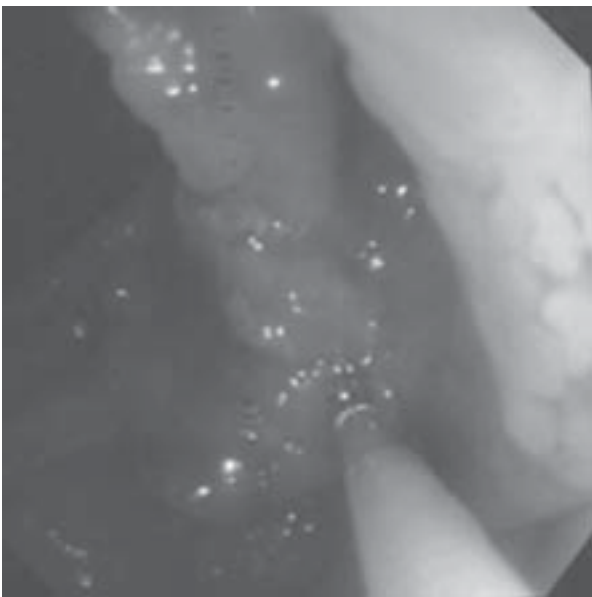


図8




図9

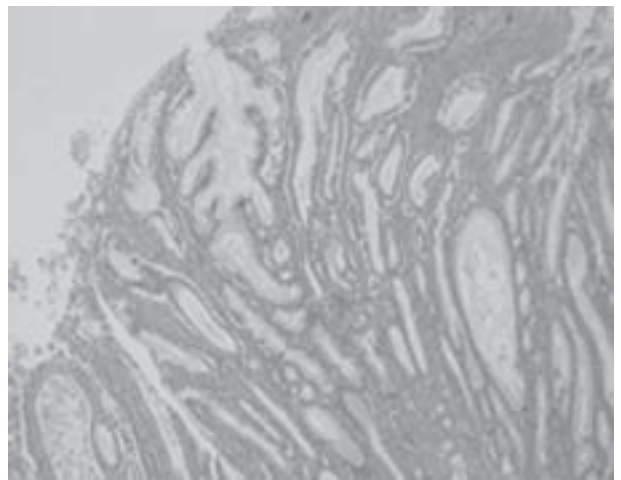


図10

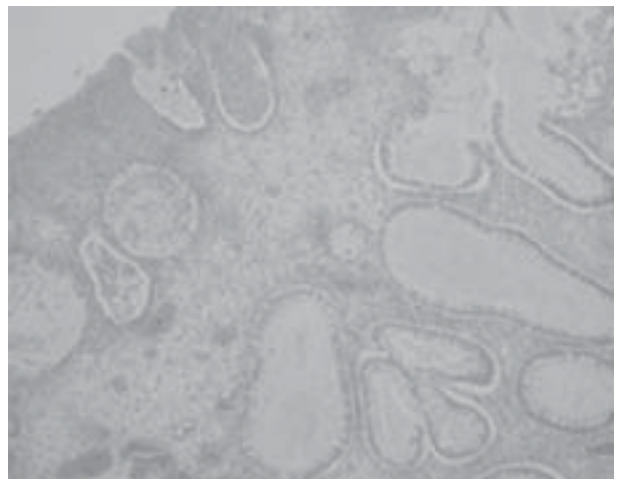


図11

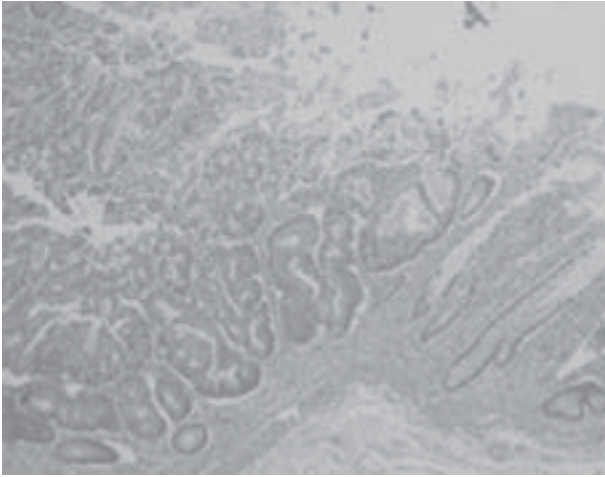


図12

考 案

Cronkhite-Canada症候群は下痢, 低蛋白血症, 爪の萎縮, 頭髮の脱毛, 皮膚の色素沈着, 消化管のポリポースを特徴とした良性疾患と考えられてきた。しかしCronkhite-Canada症候群に胃癌・大腸癌が合併した症例報告が散見されており^{1), 2), 3), 4)}, 1955年から2002年までに報告されたCronkhite-Canada症候群387例のうち, 胃癌合併例が19例, 大腸癌合併例が31例認められる。⁵⁾これらの報告から, Cronkhite-Canada症候群は胃癌, 大腸癌に関連があるのではないかと考える論文が出てくるようになった。

Cronkhite-Canada症候群と大腸癌の関連についての論文は多く発表されている。Zugelらの症例ではCronkhite-Canada症候群に合併して大腸癌が多発する症例の癌でp53遺伝子のmutationを認めたが, adenoma-carcinoma sequenceは認められず, 他の遺伝子異常はないためadenoma-carcinoma-sequenceとは異なる癌化の機序があると結論づけている。⁶⁾また, Yashiroらはこれまでに発表された大腸癌合併のCronkhite-Canada症候群25例を検討し, そのうち10例と高頻度に鋸歯状腺腫が認められ, 鋸歯状腺腫と大腸癌の両者にp53のmutation等, 同じ遺伝子異常があったことからCronkhite-Canada症候群における大腸癌の発症には鋸歯状腺腫-大腸癌シーケンスが関係している可能性があると報告している。⁵⁾

結 語

我々は上行結腸癌を合併したCronkhite-Canada症候群の1例を報告した。Cronkhite-Canada症候群に大腸癌を合併した報告は387症例中31症例と高頻度であり, 何らかの関連があると考えられているが, その機序はまだ明らかではない。

文 献

- 1) Egawa T. et al: Surgically treated Cronkhite-Canada syndrome associated with gastric cancer, *Gastric Cancer* 27 (3):156-160, 2000
- 2) Murai N. et al: Cronkhite-Canada syndrome associated with colon cancer: report of a case, *Surg Today* 23(9):825-9, 1993
- 3) 仙崎英人 他: 大腸癌を有したCronkhite-Canada症候群の1例. *癌の臨床* 47(2):161-166, 2001
- 4) 森園周祐 他: 大腸癌に合併したCronkhite-Canada症候群(CCS)の1例. *日本消化器病学会雑誌* 97(9):1155-1160, 2000
- 5) Yashiro M. et al: Cronkhite-Canada Syndrome Containing Colon Cancer and Serrated Adenoma Lesions. *Digestion* 69 (1):57-62, 2004
- 6) Zugel NP. et al: Colorectal carcinoma in Cronkhite-Canada syndrome. *Gastroenterol.*39(5):365-7, 2001

症 例

IDA、Ara-C にて寛解に至らず CAG が奏功した CD56 陽性 t(8;21)(q22,q22)陽性 AML-M2 の 1 例

A case of AML-M2 with CD 56 expression and t(8;21)(q22,q22) that did not achieve CR after administration of IDA and Ara-C and did after CAG.

太田 薫子 新崎 人士 中野 史人 鈴木 誉也 廣海 弘光
 Kaoruko Ota Hitoshi Shinzaki Humihito Nakano Takaya Suzuki Hiromitsu Hiroumi
 吉田 行範 渡部 直巳 日下 大隆 小熊 豊
 Yukinori Yoshida Naomi Watanabe Hiroataka Kusaka Yutaka Oguma

要 旨

今回我々はCD56陽性t(8;21)(q22,q22)陽性のAML-M2と診断した73歳男性に対し、JALSG -AML 95に従いIDA、Ara-Cにて寛解導入療法を施行するも寛解に至らず、CAGにて寛解を得て、発症から約1年であるが寛解維持している1例を経験したため文献的考察を加え報告する。

Key words : CD56、t(8;21)(q22,q22)、AML-ETO

はじめに

急性骨髄性白血病(AML)においてt(8;21)(q22,q22)はinv(16),t(15;17)などと同様にWHO分類の中でも出現頻度の高い予後良好な染色体異常として治療、予後を含め研究が進められてきた。しかし、予後良好とされてきたt(8;21)(q22,q22)陽性の中でも再発難治症例が多数報告されてきており、CD56陽性t(8;21)(q22,q22)陽性群は予後不良であることも報告されている。今回我々はCD56陽性t(8;21)(q22,q22)陽性のAML-M2の1例を経験したので報告する。

症 例

患者:73歳 男性

主 訴:労作時息切れ、動悸、血痰

現病歴:H16年2月より急激に労作時息切れ、微熱等の感冒様症状が出現した。3月2日近医受診にて貧血を指摘され、3月3日当科紹介受診となり、採血上白血球 10500/ μ l、ヘモグロビン 4.8g/dl、血小板 1.0×10^4 / μ l、LDH 1,055IU/lであり即日入院となった。

既往歴:64歳時に脳梗塞。

現 症:身長:165cm、体重:62kg、

血圧:138/54mmHg、脈拍:74/分 洞性整、

体温:37.5℃、眼瞼結膜に貧血を認める。胸腹部異常なし。

肝脾は触知しない。

表在リンパ節腫脹を認めず、皮膚に出血斑は認めない。
 神経学的所見:特に異常なし

入院時採血:白血球が10500/ μ lと増加し、blast様細胞を81%認めた。ヘモグロビン 4.8g/dlの大球性の貧血と、Plt 1.0×10^4 / μ lの著明な減少を認めた。PT 14.8s aPTT 22.3s Fib 509mg/dl FDP 1.5 μ g/dlでDICは否定的であった。又、LDH 1055IU/l、CRP 6.9mg/dlと上昇を認めた。

表1

Laboratory Findings		
CBC	Biochemistry	Cl- 105mEq/l
WBC 10,500/ μ l	TP 6.6g/dl	Ca 8.1mg/dl
Seg 74%	Alb 3.0g/dl	CRP 6.9mg/dl
Stab 0.0%	T-bil 0.54mg/dl	Fe 162 μ g/dl
Lymph 16.0%	GOT 150IU/l	UIC 28 μ g/dl
Blast 81.0%	GPT 10 IU/l	TIBC 190 μ g/dl
RBC 1.25 $\times 10^{12}$ / μ l	LDH 1055IU/l	Ferritin 807.5 μ g/ml
Hb 4.8g/dl	T-GP 49 IU/l	FIB 11.9mg/dl
Hct 13.2%	ChE 1750U/l	HbS-Ag (-)
PLT 1.0 $\times 10^4$ / μ l	T-Cho 1.24mg/dl	HCV-Ant (-)
	BUN 25.1mg/dl	SIS (-)
Coagulation	Cr 1.0mg/dl	
PT 14.8s	UA 6.1mg/dl	
aPTT 22.3s	Na 138mEq/l	
FIB 509mg/dl	K 3.8mEq/l	
FDP 1.5 μ g/dl		

入院時骨髄所見:

骨髄像

NCC :12.5

MgK :0/ μ l

M:E比 52.1:1

Blast :89.6%、N/C比大、核小体明瞭、Auer小体陽性、

POD (+)
 G-banding
 46,XY,t(8;21)(q22;q22),inv(9)(p11q13) (6/20)
 45,idem,-Y (13/20)
 46,XY,inv(9)(p11q13) (1/20)

表面マーカー

CD13(+) CD33(+) CD34(+) HLA-DR(+)
 CD19(+)
 CD56(+)

入院時骨髄像:

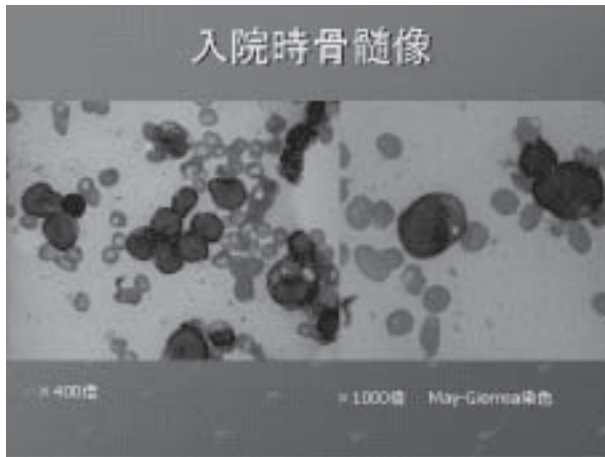


図1

N/C比が大きく、核クロマチンは比較的粗い、Auer小体陽性の幼若な細胞を認め、一部は図1左に示すような核に切れ込みを有する細胞群もあった。

以上よりCD56陽性t(8;21)(q22,q22)陽性AML-M2と診断した。

入院時経過:

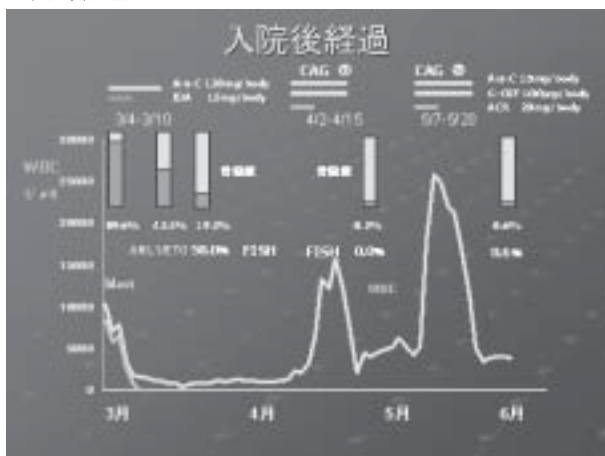


図2

JALSG AML-97に従い3月4日より寛解導入療法を開始した。高齢であるため通常量の75%のdoseとしてIDA15mg/body 7日間、Ara-C 120mg/body 3日間を施行し、末梢血では芽球は消失したが、day 8の骨髄像では42.4%、day15の骨髄像では19.2%のblastが見られ、FISH法にてAML1/ETOが58%

陽性であり、寛解は得られなかった。高齢であることと、第一回化学療法後からの全身状態の回復が遅れていたことから、4月2日からは再寛解導入療法としてCAG療法を開始し、day20の骨髓穿刺にてblast 0.2%、FISH法にてAML1/ETO陰性と完全寛解となった。

考 察

t(8;21)(q22,q22)はAMLの5~12%、又FAB分類上、染色体異常を持つAML-M2の1/3に見られ、M1、4でも見られ得る。表面マーカーとの関連性はB細胞マーカーであるCD19とCD33、CD34又はCD56との同時発現が見られる。通常、化学療法によく反応し、寛解率が高く、長期無病生存期間を得られる good risk factorとして知られている。またt(8;21)(q22,q22)陽性症例の大半が他の染色体異常を合併し、性染色体、t(9)(q22)の欠損が報告されているがこれらによる治療成績への影響はないとされている。¹⁾

しかしその中でもある群では再発し、second remissionの確率がかなり低いとの報告が散見されるようになった。²⁾中でもCD56はnatural killer cell/stem抗原であり、髄外白血病や多剤耐性と関連があるとされており、RaspadoriらはCD56陽性AMLは有意に完全寛解率が低く、生存期間も短いと報告したがt(8;21)(q22,q22)との合併症例での有意な結果は得られなかった。³⁾一方M.R.Baerらはt(8;21)(q22,q22)を有するAML症例において、CD56陽性群と陰性群で寛解導入率に有意差は存在しないが、陽性群は完全寛解期間、生存期間が有意に短いことを報告した。⁴⁾しかしCD56と多剤耐性の関連性は明らかにされず、診断時CD56陽性であっても、再発時CD56が陰性となる症例もみられたことから関連性は低いとも考えられた。また、同論文内で著者らはHigh dose Ara-C療法がCD56陽性例の予後を改善する可能性についても言及している。

本症例において、我々はJALSGに従い、IDA、Ara-Cによる寛解導入を試み、cytoreductionは順調に進んだが骨髓評価にて寛解には至らなかった。感受性があったと判断し、通常とおり同プロトコールで再寛解導入を試みる方針も考えられたが、高齢で全身状態が改善せずCAG療法へと変更し寛解に至った。初回寛解が得られなかった原因としては高齢であったこと、また形態的に多様性を認めいわゆるbiphenotypicと称されてきた性質を呈していることが考えられた。

その後の経過は2回のCAG療法後退院とし、2004年6月28日予定入院としたところ、血液学的寛解は維持されていたが、AML-ETO 1.2%検出され細胞遺伝学的再発と考えられた。経過からAra-Cへの感受性はあると判断し、7月1日よりMIT-Ara C(Ara-C 120mg×2/day Day1-5, MIT 8mg/day Day1-5)施行したところ8月11日のFISH法でAML-ETOは検出されなかった。しかし強い骨髓抑制により白血球100/μlまで減少し、無菌室入室、G-CSF投与を施行したが重篤な感染症を合併し一時は極めて危険な状態となった。

IDA、Ara-Cにて寛解に至らずCAGが奏功したCD56陽性t(8;21)(q22,q22)陽性 AML-M2の1例

本症例は高齢であることで、High dose Ara-Cは選択せず、中等量Ara-Cを選択し重篤な状態になりながらも再度寛解に至ったが、治療効果と合併症の予測は極めて困難であり今後も慎重に加療を続ける必要があると考えられた。

結 語

CD56陽性t(8;21)(q22,q22)陽性のAML-M2の1例を経験し、IDA,Ara-Cにて寛解に至らず、CAGが奏功した。

文 献

- 1)Classification of acute myeloid leukemias,Atlas of Genetics and Cytogenetics in Oncology and Haematology
- 2)松本祐子 他:イダルビシンを用いて寛解導入療法を行なった初発急性骨髄性白血病自験例41例の解析:特にt(8;21)を有するM2の長期予後について、臨床血液 42(1):15~22、2001
- 3)Raspadori,et al:CD56 antigenic expression in acute myeloid leukemia identifies patients with poor clinical prognosis: Leukemia(2001)15,1161-1164
- 4)Maria R.Baer,et al:Expression of the neural cell adhesion molecule CD56 is associated with short remission duration and survival in acute myeloid leukemia with t(8;21)(q22;q22):Blood,vol.90 No.4(August 15),1997:pp.1643-1648

症 例

後腹膜由来の巨大脂肪肉腫の一例

A case report of a liposarcoma derived from retroperitoneum

柳田雄一郎 ¹⁾ Yuichiro Yanagida	吉田 行範 ²⁾ Yukinori Yoshida	花田 太郎 ³⁾ Tarou Hanada	太田 薫子 ²⁾ Kaoruko Ohta	鈴木 誉也 ²⁾ Takaya Suzuki
新崎 人士 ²⁾ Hitoshi Shinzaki	廣海 弘光 ²⁾ Hiromitsu Hiroumi	渡部 直己 ²⁾ Naomi Watanabe	日下 大隆 ²⁾ Hiroataka Kusaka	小熊 豊 ²⁾ Yutaka Oguma
林 俊治 ⁴⁾ Shunji Hayashi	安念 和哉 ⁴⁾ Kazuya Annen	田口 宏一 ⁴⁾ Kouichi Taguchi	湊 正意 ⁴⁾ Masaoki Minato	岩木 宏之 ⁵⁾ Hiroyuki Iwaki

要 旨

後腹膜脂肪肉腫は稀な疾患であり、症状を呈し難いため、巨大な腫瘍を形成して発見される事が多い。今回経験した症例について若干の文献的考察を加え報告する。

Key words : liposarcoma, American Joint Commissions on Cancer, insulin like growth factor 2

はじめに

軟部組織肉腫は、日本での1年間の発生率は10万人に2人程度で、稀な疾患である。一方で、その一種である脂肪肉腫(liposarcoma)は、悪性原発性後腹膜腫瘍の中では悪性線維性組織球腫(malignant fibrous histiocytoma; MFH)に次いで二番目に多い腫瘍である[1]。今回我々は、後腹膜の巨大腫瘍として発見された脂肪肉腫の一例を経験したので、それを報告する。

症 例

【患者】 66歳男性

【主訴】 体重減少および左側腹部痛

【現病歴】 糖尿病にて近隣の個人病院に不定期に通院中であつた。2004年12月より2か月で10kg(87-77kg)体重が減少し、血糖コントロールの悪化もあつた。そのため膝腫瘍の検索目的に造影CTを施行すると、左後腹膜に巨大腫瘍を認めたため、紹介されて、2005年1月24日、当院内科を受診した。

【既往歴】

糖尿病、糖尿病網膜症、高脂血症、虫垂炎術後(20歳時)、腰椎椎間板ヘルニア

【社会歴】

アルコール：機会飲酒、タバコ：35歳より禁煙

【内服薬】

ベイスンOD 0.6mg/3x、アクトス30mg/1x、エントレゾン10mg/3x(2-1-1T)、メバラチオン10mg/1x

【身体所見】

身長173cm、体重73kg

頭頸部・胸部：異常なし、腹部：左側に10cm程度の腫瘍を触知した・圧痛はなかつた、四肢：両側足背で知覚低下を認めた

【検査所見】

WBC $8.8 \times 10^3 / \mu\text{l}$ 、Hb 14.2g/dl、Plt $28.4 \times 10^4 / \mu\text{l}$ 、TP 6.8g/dl、T-Bil 0.72mg/dl、AST 10IU/l、ALT 10IU/l、LDH 134IU/l、 γ -GTP 20IU/l、Amy 43mg/dl、BUN 11.9mg/dl、Cr 0.7mg/dl、Na 133mEq/l、K 4.4mEq/l、T-CHO 140mg/dl、24時間クレアチニンクリアランス 118.0ml/min

1) 砂川市立病院内科
Division of Internal Medicine, Department of Clinical Medicine, Sunagawa City Medical Center.

2) 砂川市立病院内科
Division of Internal Medicine, Department of Clinical Medicine, Sunagawa City Medical Center.

3) 花田病院
Hanada Hospital

4) 砂川市立病院外科
Division of Surgery, Department of Clinical Medicine, Sunagawa City Medical Center.

5) 砂川市立病院病理科
Division of Pathology, Department of Clinical Medicine, Sunagawa City Medical Center.

腫瘍マーカー:CEA 1.6ng/ml、CA19-9 4.6U/ml、AFP 3.3ng/ml

【画像所見】

[上部消化管内視鏡検査](2005年1月25日)

特記すべき所見なし

[大腸カメラ](2005年2月2日)

肛門より20cmのS状結腸に1cmのIp型ポリープを認めた。

[腹部エコー(図1)](2005年1月28日)

腫瘍内部にφ6-7cmの結節を多数認めた。結節は辺縁低エコー帯を有し一つは嚢胞様であった。

[造影CT(図2)](2005年2月7日)

脾門部から総腸骨動脈分岐部にわたる25×15cmの腫瘍を認めた。辺縁は比較的明瞭で表面は凹凸不整、内部はモザイク様に造影された。内部には造影不良域があり壊死部分と思われた。腫瘍は左腎を腹側・内側に圧排していた。リンパ節腫大、遠隔転移を認めなかった。

[MRI(図3)](2005年2月4日)

腫瘍は左腎・脾臓・膵臓と接するがそれらとの間に境界を認めた。腫瘍内部はモザイク状でφ5-7cmの結節が散見された。腫瘍の尾側に脂肪組織を認めた。

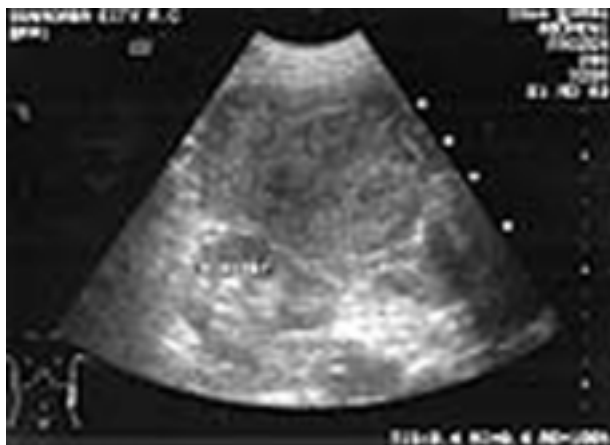

図1

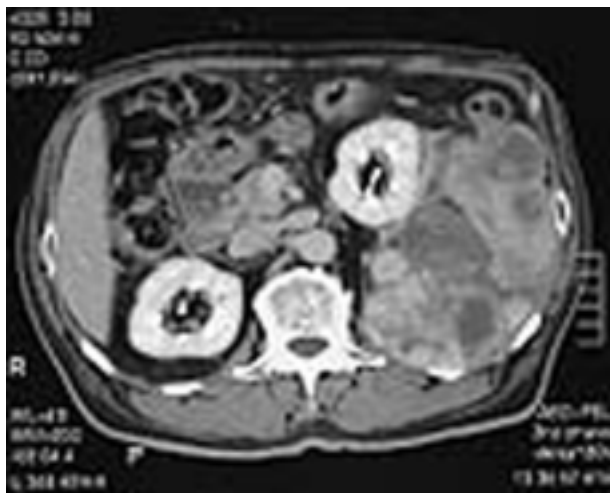

図2

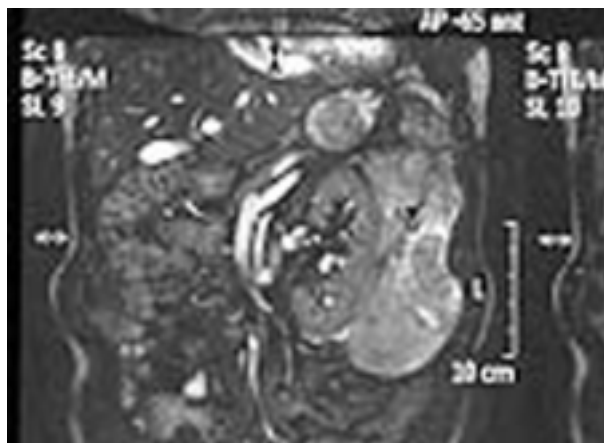

図3

【経過】

画像所見より周囲組織との間に境界を認め、切除可能と判断し、2005年2月24日に腫瘍切除術を行った。脾臓は手術操作のために合併切除した。

【切除標本(図4)】

腫瘍は24×17×8cm・1.9kg、周囲に被膜を有する充実性腫瘍であった。断面は2-11cmの不整形腫瘍の集簇であり、大部分は黄白色で弾性軟の腫瘍であるが、乳白色で弾性硬の部分も混在していた。一部は内部で出血していた。

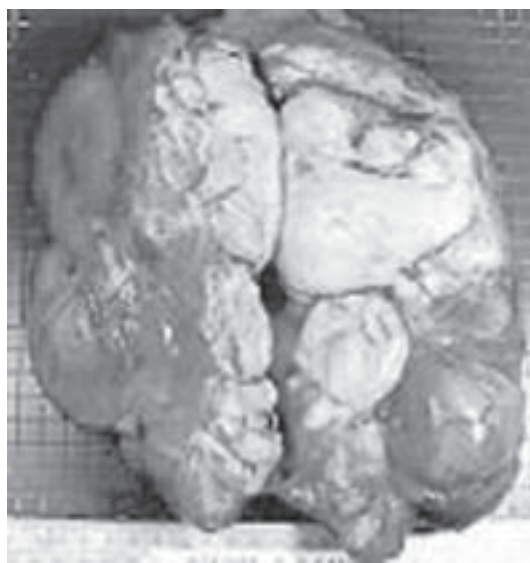

図4

【病理所見(図5)】




図5

【診断】脂肪肉腫、病期: StageIIA (G1/2;T2b;N0;M0)

考 察

軟部組織肉腫は、日本での年間発生率は10万人に2人程度で、稀な疾患である。脂肪肉腫は原発性後腹膜腫瘍の中では悪性線維性組織球腫に次いで二番目に多い腫瘍であり、後腹膜の脂肪含有腫瘍の約95%である。40-60歳台に多く、男女比はやや男性に多い¹⁾。軟部組織肉腫は身体の部位を問わず発生し、由来組織の豊富な部位で発生頻度が高いというわけではない。脂肪組織は腹部に多いが、脂肪肉腫の原発巣は、下肢(45%)、腹腔内+後腹膜(14%)、体幹(14%)、上肢(7.6%)、頭頸部(6.5%)などである²⁾。予後は悪性度によって大きく異なり、5年生存率は低悪性度群で87%、中悪性度群で70%、高悪性度群で34%である¹⁾。

軟部組織肉腫の転移の大部分は肺間質であるが、脂肪肉腫のmixoid型は例外的に脂肪組織への転移が多い。治療は外科療法を中心に、病期によって放射線療法、化学療法を組み合わせる。AJCC (American Joint Commissions on Cancer) の病期分類(表1)³⁾によれば、病期ごとの治療はStageI: 外科切除のみ、StageII: 術後放射線療法も考慮、StageIII: 術後化学療法の効果が期待される、StageIV: まず化学療法を開始する、とされている⁴⁾。局所再発例に対し、複数回の手術を行い長期生存している例の報告も散見される⁵⁾⁶⁾。化学療法に関しては様々な組み合わせが施行されているが、Doxorubicin/Ifosfamideを中心とした化学療法が最も一般的である⁷⁾。

本症例は高-中等度分化の脂肪肉腫であり、他の所見と併

せてStageIIAと診断された。今後は内科を定期受診して血糖コントロールとともに再発の検索を行っていくことになった。

軟部組織肉腫はインスリン様成長因子2(IGF-2)を分泌し、これが転移を促進する。また、腫瘍からのIGF-2の分泌量が多い場合、患者は低血糖を来す可能性があり、これが発見の契機となることもある³⁾。

本症例では血糖コントロールが悪化して高血糖を呈しており、腫瘍からのIGF-2の分泌量は少なかつたことが推測される。腫瘍が巨大であつたにもかかわらず、転移がなかつたことに関係しているかもしれない。

文 献

- 1) 軟部肉腫(成人): 国立がんセンターホームページ: <http://www.ncc.go.jp/jp/>
- 2) Thomas FD. et al: Overview of soft tissue sarcoma.: 2005 UpToDate Vol.13 No.1 (800)998-6374・(781)237-4788, <http://www.uptodate.com>
- 3) Greene FL. Et al: AJCC Cancer Staging Manual 6th edition, 193: Springer-Verlag, New York, 2002
- 4) Shreyaskumar RP. Et al: SOFT TISSUE AND BONE SARCOMAS AND BONE METASTASES: Harrison's Principles of Internal Medicine 16th edition, 558-560: McGraw-Hill MEDICAL PUBLISHING DIVISION, New York, 2004
- 5) 田中昌也 他: 14年間に6回の摘出術を施行した後腹膜脂肪肉腫の1例. 外科 64: 1342-1346, 2002
- 6) 郷右近祐司 他: 11回の切除を行った後腹膜脂肪肉腫の1例. 臨外 54: 793-796, 1999
- 7) George DD.: Treatment of metastatic soft tissue sarcoma.: 2005 UpToDate Vol.13 No.1 (800)998-6374・(781)237-4788, <http://www.uptodate.com>

表1 AJCC病期分類2002

組織学的悪性度	腫瘍の大きさ	リンパ節転移	遠隔転移
高分化《G1》	≤5cm《T1》	なし	なし
中等度分化《G2》	>5cm《T2》	《N0》	《M0》
低分化《G3》	深部筋膜浸潤なし《Ta》	あり	あり
未分化《G4》	深部筋膜浸潤あり《Tb》	《N1》	《M1》

StageIA: G1/G2;T1;N0;M0

IB: G1/2;T2a;N0;M0

StageIIA: G1/2;T2b;N0;M0

IIB: G3/4;T1;N0;M0

IIC: G3/4;T2a;N0;M0

StageIII: G3/4;T2b;N0;M0

StageIVA: N1;M0

IVB: M1

症 例

レビー小体型痴呆と幻覚

Dementia with Lewy bodies and Hallucination

寺岡 政敏 小林 清樹 内海久美子
Masatoshi Teraoka Seiju Kobayasi Kumiko Utsumi

要 旨

レビー小体型痴呆 (DLB) とと思われる5症例を報告し、診断にあたって問題と考えられることについて検討した。その中で1症例の経過からCharles Bonnet 症候群がレビー小体型痴呆の初期症状として出現することがあるという説についてふれた。また、5症例の幻覚について検討し、DLBの幻視とアルコール依存症のせん妄時の幻視との比較などについてふれた。

Key words : Dementia with Lewy bodies, Charles Bonnet syndrom, Optic hallucination, Auditory hallucination

はじめに

レビー小体型痴呆 (Dementia with Lewy bodies; DLB) は比較的頻度の高い痴呆性疾患で、ATD、血管性痴呆とともに三大痴呆性疾患に数えられている。もともと、DLBはわが国の小阪ら²⁾により1984年に提唱された「びまん性レビー小体病 (diffuse Lewy body disease; DLBD)」に基礎をおいている新しい疾患である。その後DLBD以外に、いくつかの名称が提唱され混乱していたため、1995年イギリスで開かれた国際会議でDLBと総称されることになった。同時に、臨床・病理診断の基準がきめられて、翌年に発表された¹⁾。そのなかで、DLBの中核症状の一つとして、現実的で詳細な内容の幻視が繰り返し現れる事があげられている。DLBに関してはまだ、症例の臨床的な積み重ねが必要な時期と考えられる。以前われわれは本誌⁴⁾でDLBの1症例の報告をしたが、今回はDLBと思われる5症例について、診断上の問題点と幻視を中心とした、幻覚の諸相や成り立ちに関して、若干の検討を加えて報告する。

症 例

詳細な病歴は省略し、できる限り本人より聞く事のできた幻覚の体験を中心に記載する事とする

症例1 82歳 女性

32歳のときに緑内障で、左目を摘出、右目も50年前よりボンヤリと見える程度。アパートで一人暮らし室内のことは長年住

み慣れていてあまり不便はないが、ヘルパーの援助を受けている。X年10月初診、X年の7月くらいより、カーテン越しに、青や赤の光が当てられているのが見えはじめ、夜になると人が見えだしたり、繰り返し格子戸のようなものが見え、触ろうとすると消えてしまう、また部屋の模様が変わる替わるので自分が部屋のどこにいるのか判らなくなる。子供や大人が見える、アイマスクをしても見える、つかもうとしても何もつかめない。誰かがやっているようだ。はじめ恐怖心があったが今はないという。初診時にリスペリドン1.5mgを出したところ動作が鈍くなり、ろれつが回らなくなる。X年12月薬を中止したが、幻視は少しへっている。この時点で物忘れは見られていない。X+1年1月末ころより幻視が増強、同年の夏ころより、物忘れが見られるようになる。とくに部屋の中の位置や物を置いた場所がわからなくなりだす、トイレにもスムーズにいけない事がある。家族やヘルパーもこのころより痴呆が加わってきたと認識している。なお、認知機能が良いときと良くないときの波があるという。X+1年7月の時の幻覚に関する本人の話では、青い鳥が飛んできてびっしりやってくる、ひよこの鳥もいる。カーペットに鳥の羽がついていたり、鳥についている人がいて、みんなの幸せのためという。人もたくさんいて、人間とは違う感じの人もいる、大きい鼻や、大きい足をしていたり、内臓のない体をみせてくれる人もいる。片目が赤くもう一方が青い人や、背中に5人くらい子供をしょっている人、赤い頭の真ん中に角の生えた人、ある人は、腕の中にスイカのようなものを抱えていて上

からきって食べているがくさい匂いがする。また話ができる人と、できない人がいる。話も声となって聞こえる事もあるが、口をばくばくさせるだけのこともある、しかし、おおよそ何を言っているかはわかる。十分な会話にはならない。幻視の相手に物を取られたり隠されたりすることもあるという。なお、幻視の場面は、はっきり見えるが周りにはぼやけていて不思議だという。本人の希望で、リスペリドン0.75mgをだす。少し効果あり。ふらつきの見られることがある。X+1年11月の長谷川式簡易知能評価スケール(HDS-R)で、18点以下、5つの物品テストが視力の関係でできず、それを除外して13点。3つの言葉の想起がまったくできず、野菜の名前も2点しか取れていない。なを、パーキンソン症状は認めていない。X+2年1月よりリスペリドンは中止、ドネペジル5mgを使用。1か月後ころより幻視が減少、ふらつきもあまりなく、場所の見当違いも減っている。

症例2 84歳 女性

物とられ妄想がある、金銭管理もできなくなり相当の金額を紛失してしまった。火気の不始末があり鍋を焦がすこともあった。病識なく、物忘れに触れると怒り出し刃物を持ち出すこともある、頑固で被害的、睡眠障害がある、誰かが来ているとひとりごとみられる、という家族の訴えがあり、X年9月初診。問診で3年程前より幻視のあることがわかる、また、ふらつき、振戦、筋強剛がみられ、パーキンソン症候群が認められる。糖尿病による網膜症で右目は見えず、左目はかすかに見える程度。X年11月のHDS-Rで22点、5つの物品テストで3点、3つの言葉の想起で4点であった。

幻視の内容は、たくさんの人が見えるという。女の人や、子供、大きな男などが沢山きて、暴れたり、物を食べたり、じっと見ていたりする、もごもごとしゃべろうとするが、声にならない、何の用事と聞いても答えない。外に出て行って沢山の荷物を持ち込んだり、戸を開けたり閉めたりする。夫には見えない。猿の親子が見えることもある。昼間は見えない、電気をつけるといなくなることもある。夢をみて目覚めた後も夢と同じ内容の幻視が続くことがある。また、ダンスの上で自分の毛布を被って寝ていることもある。一度だけしゃべる声を聞いたことがあるという。X年12月よりドネペジル5mgを使用して幻視が少し減っている。

症例3 74歳 男性

物わすれと幻視を訴え、X年2月初診。物わすれはX-2年頃よりはっきりしだした、おき忘れすることがあり、外に出ると場所がわからなくなるときもある、車に乗ると、赤信号で止まらない。幻視はX-1年頃より出現している。また、軽度の振戦と筋強剛が認められ、パーキンソン症候群がある。X年2月のHDS-Rスコアで19点、3つの言葉の想起で3点、5つの物品テストで2点であった、MMSEは20点、失行、失読、失書などはない。乱視があり普段は二重に見えるが、幻視のときははっきりと見えるとのこと。昼夜かまわずに幻視が出現する。変装をし

て面を被った人がたくさん見える、頭巾や動物の面や玉ねぎの袋を被った人もいる。赤い網のついたシャツを着て、フアーと柔らかそうな布をつけていて、触ると一瞬で消えてしまう。布団カバーに怪獣の面が浮かんで見えることがある、バンバンとたたくと消えてしまう、無地の布団では見えない。その日によってバラツキがあるが、見えるものはだいたい同じである。狐の人形が動いているのが見えたことがあるが、動きはあまりない、また見える人が話しをすることもない。幻視については比較的客観視できているようだが、大男が出てきて妻と不貞を働いていると妄想状態となり、妻に暴力を振るうことがあったり、一度だけ、車に沢山の人が乗っていて出て行かないと、警察に届けたりしたことがある。X年3月よりドネペジル5mgを使用しているが、効果ははっきりしない。

症例4 74歳 女性

X-3年(68歳)ころより両上肢に振戦を自覚、翌年に某医でパーキンソン病と診断され抗パーキンソン薬を投与された。X-1年、人が見えると幻視の訴えが出現、増強してきたため紹介されて、X年5月当科を初診。幻視の出現より前に物わすれや、物とられ妄想があったようだが詳しいことは不明。また、初診時より、本人の主な訴えは、幻視ではなく、幻の同居人妄想に関してであった。知人の男が息子と屋根裏部屋に住み着いていて、女が通い、夜になると男女の行為をしている。話し声がある、何度か姿も見た、自分のうちの風呂に入ったり、炊飯器のご飯を手で食べたりしている。また、自分を狙って打つてくることがあり、見えない物が体に刺さり痛いことがある。というのが主な内容であった。時にせん妄状態となることもある。幻視に関しては、始めは虫がみえたが、そのほかには、犬や猫が見え、彼らが針金の上で自分を見ていたりする、また鉄砲で人が自分を狙っているのが見えたこともある。小人がみえることもあるというがそれ以上詳しい説明はない。X年12月ハロペリドールの投薬で、妄想は減ってきたが、すくみ足やふらつきが強まるため薬を減量。X+1年10月転倒が頻回となる。X+2年7月の時点での、HDS-Rで9点、短期記憶、即時記憶の低下が著明。MRIで不全軟化、ラクナ梗塞を認める。パーキンソンの症状が増悪し自力で動けなくなっている。幻の同居人妄想は持続、幻視の訴えは減っているが、人の姿は見えるという。

症例5 73歳 男性

X年4月(55歳)、腸炎で内科に入院中、突然に鮮明な幻聴が出現し興奮状態となって当科を初診。「ただで、ご飯を食べさせてもらって何してるのよ」といった、本人をなじるような内容の幻聴であった。過去に2回の入院歴(X年、X+2年)あり。幻聴はしばしば、再燃する、名前を呼んだり、悪口や、借金などで非難するなど、腹の立つ内容が多い、時に対話となることもあるという。現在も聞こえることがあると訴えるが、今まで、幻視を認めたことはない。なお肺炎で入院中にせん妄状態を呈し

たことがある。ハロペリドール9mg前後を中心に投薬治療している。X+2年目ころより、軽い振戦を認め、薬剤性のもと考えていた。耳鳴、ふらつきの訴えもみとめるようになる。X+12年(67歳)ころより、物忘れが見られるようになる。また、薬を強めてはいないがめまいや振戦が増強した。X+15年(70歳)、某神経内科でアキネジア、仮面様顔貌、頭部と両上肢にパーキンソンよりは粗大な振戦、小刻みではなく、小脳失調様の広幅歩行があり、典型的ではないが、変性性のパーキンソニズムではないかと診断され、さらにHDS-Rで16点と痴呆レベルであること、CTでびまん性に大脳の萎縮を認めるだけであること、幻視ではないが、幻聴があることなどより、DLBが疑われるとの診断をうけ、現在に至る。

考 察

1) 診断をめぐる

はじめにも述べたが、イギリスでの国際ワークショップで決められたDLBの臨床診断基準は、1996年Neurology³⁾に発表された。主な内容は以下のとおりである。

1. 正常な社会的または職業的機能に障害をきたす程度の進行性認知機能障害の存在、初期には記憶障害が目立たないこともある。また、注意や前頭皮質機能や視空間機能の障害がとくに目立つこともある
2. 次の特徴がある(probable DLBには2つが、possible DLBには1つが必要)
 - a) 注意や明晰さの著明な変化を伴う認知機能の変動
 - b) 構築され、具体的な内容の繰り返される幻視体験
 - c) 特発性パーキンソニズム
3. DLBを支持する特徴
 - a) 繰り返す転倒
 - b) 失神
 - c) 一過性の意識障害
 - d) 抗精神病薬への過敏性
 - e) 系統的な妄想
 - f) 他の幻覚
4. 可能性の少ないもの
 - a) 局所性神経徴候や画面で裏づけられる卒中の存在
 - b) 臨床像を説明する身体疾患や他の脳病変の証拠の存在

この基準にてらして、われわれの5症例を見てみると、症例5で多少、問題があるかもしれないが、他の4症例は臨床上で、少なくともprobable DLB、ないしpossible DLBには当てはまると考える。なお、認知機能の変動に関して症例1以外にふれなかったが、きちんと確認できなかったからで他の症例にもあった可能性が強い。しっかりした診断基準に基づいてとはいっても、臨床レベルでの診断はかならずしも容易ではない。たとえば、血管性痴呆やアルツハイマー型痴呆に幻視が合併したとみられる場合との鑑別や、パーキンソニズムに痴呆の合併したものととの鑑別をどうするかが問題となるだろう。また、パーキ

ンソン症状や幻視などの各症状の出現時期をどう限定するかに関してもまだ議論があるようだ。ここでは、症例1と症例5で診断戸惑った事柄について簡単に触れておきたい、まず、症例1の場合、はじめは、幻視の訴えが中心で、物忘れもなく、視力の障害が強いことからCharles Bonnet症候群⁵⁾を念頭に経過をみていた、しかし、完全に病識が保たれていないと考えられる時期があり、妄想的な解釈と思われることも見られる、またきわめて少ない体験とはいえ、幻聴や幻臭と思われる訴えもあった。その点で、意識が清明のときに見られる幻視のみで他の幻覚は出現せず、病識がたもたれているとする厳密な意味でのCharles Bonnet症候群の定義とは食い違う。しかし、近年本疾患が老年期痴呆疾患の初期症状として出現することがあるのではないかとこの説⁶⁾が注目されていて興味深い。症例1がそのような経過をとったものと考えたとすると、幻視以外に、他の幻覚が混じったり病識が不十分であったり、あるいは、意識が曇る時期があったり、などのバリエーションをCharles Bonnet 症候群の概念上、許容してもよいかどうかの議論が必要となる。そして実際に議論もされているが現在のところ結論はでていないようだ。

さて次に、症例5であるがパーキンソン症状が薬剤性のものかどうか問われるかもしれない、また、症例に記載したようにずいぶん早い時期から出現している幻聴をDLBの一症状と位置づけてよいのかどうかにも検討が必要と思われる。

以上のような、幻覚とパーキンソン症候群が痴呆疾患に合併したのか、一症状として出現したものなのか、あるいはその初期症状なのかという議論は、抑うつ状態と痴呆をめぐる議論を想起させるものがある。

2) 幻覚をめぐる

われわれの症例での幻覚の形式をみると、症例5で幻視がなく幻聴のみであったのを除くと、他の4症例では幻視が中心であった。その他では、症例1、2、4で少ない頻度ながら幻聴が、症例1では幻臭がみられた。また症例4では体感幻覚ともとれる痛みの訴えがあった。本疾患の幻視の特徴は、池田¹⁾のすぐれた総説から引用させてもらうと次のようであり、われわれの症例にもほぼ当てはまる。「Lewy小体を伴う痴呆に現われる幻視は、繰り返し現われ、内容が具体的で生々しい、幻視の対象は色彩豊かな人物や小動物であることが多いが、これらが家に押し入ってくるというようなものである。対象が無生物であったり、壁や天井に何か書いてあるというようなこともある。患者は幻覚であることを自覚していることが多く、その内容を覚えており、詳細に語るができる。このような意識清明時に現れる幻視以外にせん妄時のように意識レベルの低下時に起こるタイプの幻視もあり単純ではない。」

DLBの幻視の特徴は先に少しふれたCharles Bonnet症候群での幻視の特徴にも類似しているが、池田¹⁾の説明を要約すると、「とくに、似ているのは脳幹性幻覚症やナルコレプシーでの幻覚であるといわれている。そこに共通する病態生理

の存在が考えられる。脳幹性幻覚症の最初の報告者である、Lhermitteは幻覚の発現機序として、睡眠機能の分離現象と考え、夢の体験内容の解放により幻覚が生じるとしている、その後の研究も睡眠機構の異常が関与しているという説を支持している。また、ナルコレプシーに関して、遺伝子レベルでの研究が進み、入眠時幻覚が入眠時レム期に一致して起こっていることも判明していて、夢と幻覚が連続した中枢神経活動であるという仮説に真実味をあたえている」という。DLBの幻視の機序も類似したものと考えられるだろうか、今後の研究の進展を待ちたい。特に睡眠機構や夢との関連は興味をひかれるところである。その意味であり詳細ではないが、症例2で夢を見た後目覚めても夢と同じ内容の幻視が連続していたという体験が語られているのは示唆的である。ところで、睡眠機構(レム期)との関連で言及されることのある状態に、アルコール依存症のせん妄時の幻視がある。DLBの幻視は主として意識が清明のときに出現しているの、単純に比較することには問題があるかもしれないが、両者の幻視はきわめて豊かかつ鮮明であり、患者から報告される機会も多い、幻視の内容や脳内機序を考えると様々な材料を提供してくれているといっただろう。

われわれの、印象では、DLBの場合は人物の幻視が動物の幻視より多いように思われる、この点は、もちろん今後の検証が必要であるが、アルコール依存症の場合は人物より虫や動物が多いことは周知のとおりである。それぞれで、活性化されやすい脳内のモジュールの差を反映しているのかもしれない。ところで、夢と幻覚を比較してみて、まったく同じ内容、形式とも受け取れない点があるのをどう考えるべきだろうか今後の研究の基盤を整える意味でも検討の余地があるように思う。

また、われわれは、症例1で述べたように幻視と幻聴が同時に見られる現象に興味を感じる。通常の生活では話をしている人物の姿を見ながら、話をしている声を聞くことは最もありふれた、また頻度の多い体験と思うが、幻覚の際には出現しづらいようだ。もちろん、単純に考えても複数の知覚モードからなる複雑な幻覚は出現しづらいと思うが、視覚と聴覚とが脳内で出会い協働しあう機構はどうなっているのだろうか、そこに幻覚化しづらい事情がなにかあるだろうか、ところで夢は見るというが聴くとはいわない。夢と幻視の関連性は強そうだが幻聴はどうだろうか、こうした視点からも今後もう少し検討してみたいところである。その過程で、古くから記載されている、統合失調症では幻聴が多く、症状性ないし器質性精神病では幻視が多いという事実を考える手掛かりが得られるかもしれない。

おわりに

DLBと思われる5症例を報告した。そして診断に当たって問題と考えられた事項と、DLBの幻視について若干の検討を加えた。

PETやfMRIなどの映像的手段や、遺伝学、分子生物学などの研究手段の急速な進歩を背景にして、幻覚の脳内機序に関する研究も今後急速に進展するものと思われる。DLBの幻視の研究もおおいに期待される場所である。一方、われわれのように臨床の現場にいるものとしては、あくまでも治療的な配慮をしながらであるが、脳内機序をもイメージしながら臨床的事実をつみ重ねることが可能であり、それがひとつの課題となると考える。

文 献

- 1) 池田研二; 老年期の幻覚妄想と脳病変、(松下正明 総編集) 新世紀の精神科治療 3; 老年期の幻覚妄想—老年期精神科疾患の治療論, 90-140; 中山書店、東京、2005
- 2) Kosaka K, et al: Diffuse type of Lewy body disease; A progressive dementia with numerous cortical Lewy bodies and senile changes of various degree—A new disease? Clin Neuropathol, 3;185-192(1984)
- 3) McKeith I, et al: Consensus guidelines for the clinical and pathological diagnosis of dementia with Lewy bodies (DLB) ; Report of the consortium on DLB international workshop Neurology, 47 : 1113-1124, 1996
- 4) 野守夏波子 他; びまん性レビー小体病の1症例、砂医誌20巻1号、19-22、2003
- 5) 高木俊介; Charles Bonnet症候群、(中安信夫編) 稀で特異な精神症候群ないし状態像、145-152; 星和書店、東京、2005

症 例

総胆管十二指腸側々吻合術 78 例の検討

78 cases of side-to-side choledochoduodenostomy

安念 和哉 林 俊治 田口 宏一 湊 正意
 Kazuya Annen Shunji Hayashi Kouichi Taguchi Masaaki Minato

要 旨

総胆管十二指腸側々吻合術78例の術後成績を検討し、利点・問題点について考察した。本術式は手術操作の及ぶ範囲が狭く簡便で、吻合口を十分に確保できれば胆管炎などの術後合併症は極めてまれであり、高齢者にも安全に行える術式である。

Key words : Choledochoduodenostomy, Choledocholithiasis, Surgery

はじめに

総胆管十二指腸側々吻合術は、総胆管結石症をはじめ膵癌に対する姑息手術などにも行われてその適応範囲は広いが、欧米に比べて本邦ではあまり普及していないと思われる。

我々はこれまで、総胆管結石症のなかでも再発例や乳頭部狭窄を伴う症例、術後の結石再発が懸念される症例などに積極的に本術式を行ってきた。術後成績を検討し、本術式の利点・問題点について考察する。

対 象

1984年1月から2004年6月までの20年間に施行された総胆管十二指腸側々吻合術症例78例を対象とした。男性36例、女性42例で、平均年齢は72歳であった。術後平均観察期間は4年6ヶ月であった。

対象疾患は総胆管結石症が59例でその他が19例であった(表1)。

表1
対象疾患

総胆管結石症：	59例 (75.6%)
その他：	19例 (24.4%)
膵癌：	12例
乳頭部・下部胆管良性狭窄：	5例
肺癌転移による閉塞性黄疸：	1例
膵胆管合流異常：	1例

総胆管結石症における術式の変遷はグラフの通りで(図1)、Tチューブ症例の割合は減少傾向である。総胆管結石症に対する手術症例のうち本術式の占める割合は22%であった。

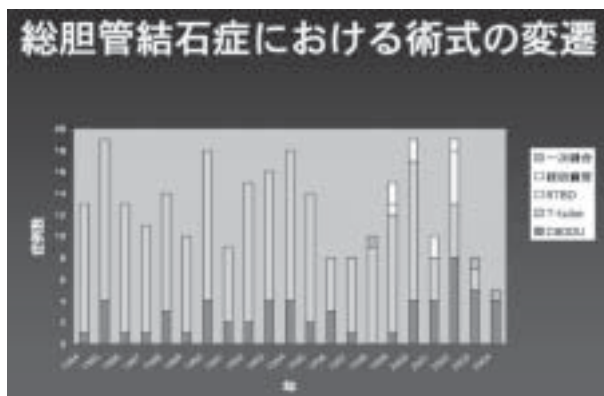


図1

術式と術後経過

総胆管に2cmの縦切開を置いて切石、胆道鏡で観察後、長軸方向に切開した十二指腸球部と4-0吸収糸結節縫合でダイヤモンド型の吻合を行い、ドレーンを留置する(図2)。

術後4~7日目に上部消化管造影を行って経口摂取を開始し、翌日ドレーンを抜去する。消化管造影では縫合不全の有無を確認すると同時に、仰臥位ないし頭低位で胆管内に流入した造影剤が体位変換で速やかに十二指腸に排出されるかどうかを確認する(図3)。術後10日前後に胆道シンチで胆汁流出遅延の有無とその程度を評価し、術後経過観察するうえ

での参考になっている(図4)。

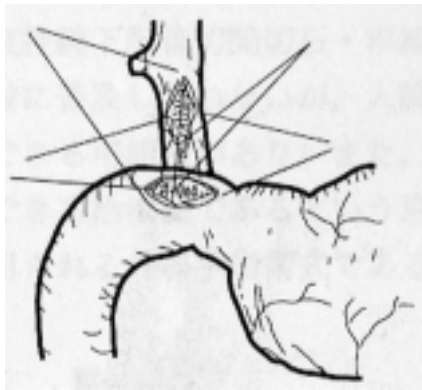


図2

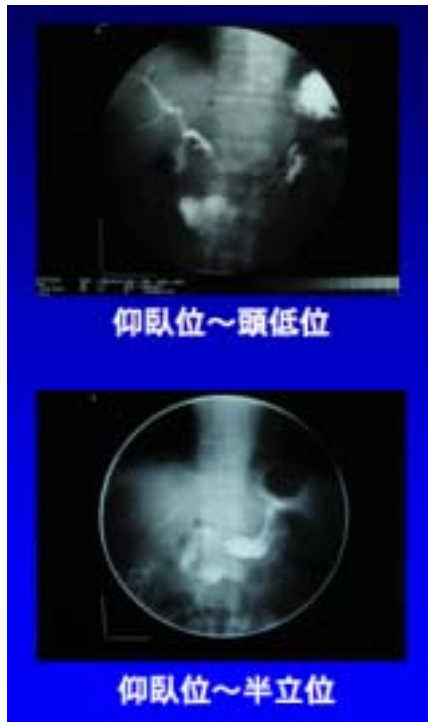


図3




図4

手術時間と術後在院日数

手術時間と術後在院日数をTチューブ症例と比較し、Mann-Whitney U-testで検定を行った。

総胆管十二指腸側々吻合術症例(CBD_DU)78例の平均手術時間は133±41分で、Tチューブ症例197例の平均手術時間136±48分と有意差はなかった。退院日が明らかであった1993年以降の症例について術後在院日数を比較すると、総胆管十二指腸側々吻合術症例(CBD_DU)47例では25±11日、Tチューブ症例93例では32±11日で、総胆管十二指腸側々吻合術症例の方が有意に短かった(図5)。

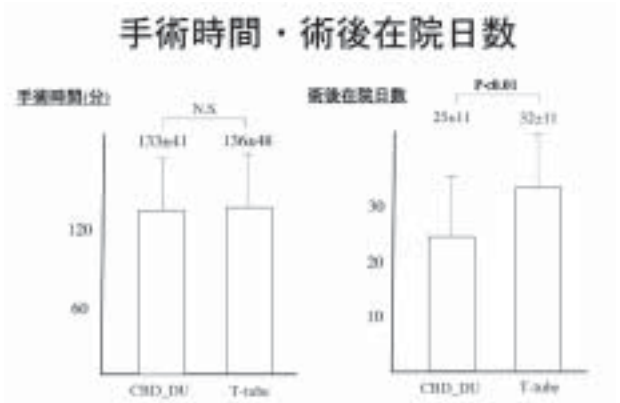


図5

術後合併症(表2)

早期合併症は、創感染1例、腹腔内膿瘍1例、胃潰瘍2例で、縫合不全はなかった。

晚期合併症として、胆管癌が1例あった。術後8年で胆管癌と診断され姑息手術を行ったが、術後9年9ヶ月で癌死した。胆管炎は2例で、ひとは術後半年、ひとは術後1年に発症したが、いずれも一過性軽度であった。

全例結石再発はなかった。

表2

術後合併症

早期合併症

- 創感染： 1例
- 腹腔内膿瘍： 1例
- 胃潰瘍： 2例

晚期合併症

- 胆管癌： 1例
*術後8年胆管癌発生→術後9年9ヶ月で癌死
- 胆管炎： 2例

考 察

総胆管十二指腸吻合術の最初の報告は、1888年Riedel¹⁾によるものであるが、この症例は術後9時間後縫合不全のため死亡している。初の成功例は1891年Sprengel²⁾によるもので、以来ヨーロッパを中心に行われていたが、やがて米国でも成功例が報告されて広く受け入れられるようになった。

本術式は、膵頭部癌など悪性疾患におけるバイパス手術のほか、総胆管結石症のなかでも、原発性のもの、再発性のもの、下部胆管狭窄など術後結石再発が懸念されるものに特によい適応と考えられている。

利点としては、手術操作のおよぶ範囲が狭く手技が簡便であること、術後でも吻合部や胆管の観察が容易に行えること、結石再発がまれであること、高齢者でも安全に施行可能であること(胆管内チューブがないので術後自己抜去の危険がなく入院期間も比較的短い)、合併症が少ないことなどがあげられる。自験例でも合併症は少なく、手術時間はTチューブ症例と差がなかったが、入院期間は有意に短かった。Panis³⁾は、胆管十二指腸側々吻合術と胆管空腸吻合術の術後成績を比較検討したrandomized studyで、両者の合併症発生率に差がなかったことから、術式が簡便で術後胆管検索も可能な前者の方が好ましいと結論している。

問題点として考えられるのは、「逆行性胆管炎」・「sump syndrome(残存下部胆管に胆泥や食物残渣が貯まって起こる疼痛など胆管炎症状)」・「発癌」であるが、文献的には逆行性胆管炎・sump syndromeの頻度はそれぞれ0~10%、0~3%と報告されており、必ずしも高頻度とはいえない³⁾。いずれも吻合部狭窄に伴う胆管内の胆汁うっ滞が主因と考えられており、腸内容の胆管内への流入そのものが胆管炎の原因とはなり得ないことは、胆管結腸吻合を施行した動物実験でも確認されている⁴⁾。一方発癌については、胆管十二指腸吻合術・胆管空腸吻合術症例の多変量解析で、胆管炎のみが唯一のリスク因子であったことが報告されている⁵⁾。自験例では術後発癌例が1例あったが、その症例も吻合部狭窄に伴う胆管炎を繰り返していた。以上より、問題点としてあげた3項目はいずれも吻合部狭窄がなければ充分回避できると考えられ、文献的には、総胆管の太さが16mm以上の症例を選択すること、胆管切開を十二指腸寄りにして残存下部胆管を短くすること、吻合口の口径を14~20mm以上確保することなどが推奨されている⁶⁾⁷⁾⁸⁾⁹⁾。

本邦での報告は少ないが、欧米では本術式を有用とする報告が多く、近年では腹腔鏡下胆管十二指腸側々吻合術の報告も散見されている¹⁰⁾¹¹⁾。Moesgaard¹²⁾は71~90歳(平均年齢79歳)の高齢者49例に本術式を施行し、合併症や術後の愁訴が少なく高齢者でも忍容性が高いと報告している。また、Uchiyama¹³⁾は、Tチューブ症例の結石再発率が10.3%(primary: 41.7%, secondary: 5.3%)で、原発性で特に高かったと報告しており、結石形成の原因となり得る胆道の解剖学

的環境が変わらなければ再発は高率に起こりうるというLygidakis¹⁴⁾の見解を支持している。総胆管十二指腸側々吻合術は再発が懸念される症例にも有用であり、今後欧米のみならず本邦でもさらに注目されるべき術式と考えられる。

結 語

総胆管十二指腸側々吻合術78例について検討した。

術後成績は概ね良好で、高齢者にも安全に施行可能である。

再発が懸念される総胆管結石症症例には特に有用で、今後も積極的に採用したい。

文 献

- 1) Riedel H et al. Über den zungenfoermigen fortatz des rechten leberlappens und seine pathognostische bedeutung fur die, erkrankungen der gallenblase nebst bemerkungen gallenstein operationen. Berl. Klin. Wochenschr. 25:577, 1888
- 2) Sprengel O et al. Über einen Fall von Extirpation der Gallenblase mit Anlegung einer Communication zwischen Ductus Choledochus und Duodenum. Arch.Klin. Chir. 124: 1913, 1891
- 3) Panis Y et al. Long term results of choledochoduodenostomy versus choledochojejunostomy for choledocholithiasis. Surg Gynecol Obstet. 177(1): 33-37, 2003
- 4) Madden JL et al. Choledochoduodenostomy: an unjustly maligned surgical procedure? Am J Surg. 119(1): 45-54, 1970
- 5) Tocchi A et al. Late development of bile duct cancer in patients who had biliary-enteric drainage for benign disease: a follow-up study of more than 1,000 patients. Ann Surg. 234 (2): 210-214, 2001
- 6) Kraus MA et al. Choledochoduodenostomy: importance of common duct size and occurrence of cholangitis. Arch Surg. 115(10): 1212-1213, 1980
- 7) Rizzuti RP et al. Choledochoduodenostomy. A safe and efficacious alternative in the treatment of biliary tract disease. Am Surg. 53(1): 22-25, 1987
- 8) Escudero-Fabre A et al. Choledochoduodenostomy. Analysis of 71 cases followed for 5 to 15 years. Ann Surg. 213(6): 635-642, 1991
- 9) de Aretxabala X et al. Choledochoduodenostomy for common bile duct stones. World J Surg. 22(11): 1171-1174, 1998
- 10) Gurbuz AT et al. Laparoscopic choledochoduodenostomy. Am Surg. 65(3): 212-214, 1999
- 11) Tang CN et al. Laparoscopic choledochoduodenostomy: an effective drainage procedure for recurrent pyogenic cholangitis. Surg Endosc. 17(10): 1590-1594, 2003
- 12) Moesgaard F et al. Protective choledochoduodenostomy in multiple common duct stones in the aged. Surg Gynecol Obstet. 154(2): 232-234, 1982
- 13) Uchiyama K et al. Long-term prognosis after treatment of patients with choledocholithiasis. Ann Surg. 238(1): 97-102, 2003
- 14) Lygidakis NJ. Surgical approaches to recurrent choledocholithiasis. Choledochoduodenostomy versus T-tube drainage after choledochotomy. Am J Surg. 145(5): 636-639, 1983

症 例

異時性両側乳腺悪性リンパ腫の1症例

A case of asynchronous Malignant Lymphoma in the Bilateral Breast

林 俊治¹⁾
Shunji Hayashi安念 和哉¹⁾
Kazuya Annen田口 宏一¹⁾
Kowichi Taguchi湊 正意¹⁾
Masaoki Minato岩木 宏之²⁾
Hiroyuki Iwaki

要 旨

症例は45歳女性、左乳房腫瘍を主訴に来院した。術前検査では確定診断に至らないものの乳癌の疑いにて手術を施行した。術中迅速病理検査でcarcinomaの診断で乳房切除術を施行したが、永久標本による病理結果はdiffuse large B cell typeのextra nodal non Hodgkin lymphomaであった。術後CHOP療法を3クール施行した。その後再発を認めなかったが、初発から4年6ヵ月後左乳房腫瘍を自覚し、精査にて対側乳腺の再発と考えられた。治療は本人の希望により乳房切除術を施行し、術後は当院内科にて化学治療を施行した。

Key words : Malignant lymphoma, Breast, asynchronous bilateral onset

はじめに

乳腺原発悪性リンパ腫は稀な疾患であり、その発生頻度は本邦で全乳房悪性腫瘍の0.2%と稀であり、そのうち両側発生は18.5%とされる。今回当科では異時性両側乳腺悪性リンパ腫の1例を経験したので若干の文献的考察を加えて報告する。

症 例

45歳女性。1999年9月左乳房腫瘍を主訴に当科を受診した。左C領域に硬い腫瘍を触知し、穿刺吸引細胞診を施行した。結果はclassIIIbで診断の確定には至らなかったが、左乳癌の疑いで手術目的に当科入院となった。

入院時所見では左C領域に3.2×2.4cm表面不整、境界明瞭、可動性良好な腫瘍を触知した。Slight dimpleを認めず、腋窩リンパ節も触知しなかったが、局所は悪性を疑う所見だった。(図1)

血液所見では腫瘍マーカーを含め正常範囲内だった。エコーの所見では、左C領域に19×27mm、内部不均一、辺縁不整、境界は明瞭なhypoechoic massだった。(図2)

全身検査では胸腹部CTおよび骨シンチに異常はなく、以上より左乳癌T2N0M0StageIIの術前診断で手術を施行した。手

術ははじめに腫瘍を摘出し、術中迅速病理検査でcarcinomaの診断をえたため、左胸筋温存乳房切除術を施行した。

しかし、永久標本による病理結果ではCD20陽性、diffuse large B cell typeのextra nodal non Hodgkin lymphomaであった。(図3)

術後、ガリウムシンチにて全身検索したところ他病変を認めずClinical stage IE、Pathological grading : intermediate grade、との最終診断であった。

術後はCHOP 3クール施行した後、以後外来で経過観察とし、再発の所見を認めなかった。

しかし、2004年3月中旬、右乳房腫瘍を自覚するため、当科を受診した。

再診時所見では右A領域に直径3.6cm表面不整、境界明瞭、可動性良好な硬い腫瘍、slight dimple(-)左鎖骨上リンパ節が直径約1cm柔らかく触知した。(図4)

血液所見では可溶性IL-2Rがわずかに高値なほかは腫瘍マーカーも正常範囲内だった。

マンモグラフィーでは異常所見をみとめず(図5)、エコーでは内部不均一hypoechoic massで辺縁はやや不整、境界は比較的明瞭だった(図6)。ガリウムシンチで右乳房に異常集積像を認めた(図7)。右乳房腫瘍の穿刺吸引細胞診ではclassIIで確定はできないもののリンパ腫の再発と考えられたが、治

1) 砂川市立病院外科

Division of Surgery, Department of Clinical Medicine, Sunagawa City Medical Center.

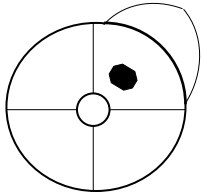
2) 砂川市立病院病理科

Division of Pathology, Department of Clinical Medicine, Sunagawa City Medical Center.

異時性両側乳腺悪性リンパ腫の1症例

療は患者本人の希望によりまず右乳房切除術を施行した。
 摘出標本の断面は赤みを帯びた乳白色充実性腫瘍で正常乳
 腺との境界は明瞭であった。(図8)

病理組織結果は前回と同様、diffuse large B cell type lym-
 phomaの診断であったため、術後は化学療法目的に内科転科
 となった。



左C領域に3.2×2.4cm
 表面不整、境界明瞭、可動性良好な
 硬い腫瘍を触知
 slight dimple (-)
 リンパ節は触知しない
 その他体表リンパ節の腫脹もなし
 月経は不規則

血液所見
 CEA, CA15-3 正常範囲内

図1 入院時所見

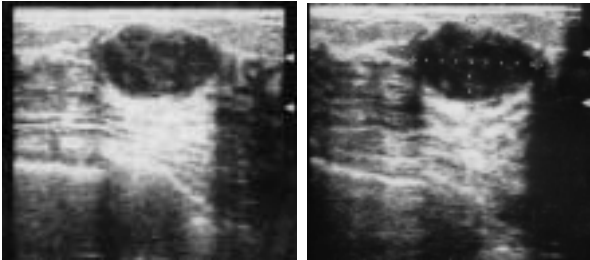
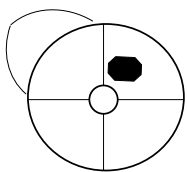


図2 乳腺エコー所見

手術: 腫瘍を摘出し術中迅速病理検査にてcarcinomaと診断
 Bt+Ax+Icを施行
 術後診断: 左乳癌T2N0M0StageII
 病理診断: Malignant lymphoma of the breast
 40×34×28mm, CD20(+), CD30(-),
 diffuse large, B cell type, extra-nodal, Non-Hodgkin lymphoma,
 LN involvement(-)



図3 手術および病理所見



右A領域に3.6×3.6cm
 表面不整、境界明瞭、可動性良好な硬い腫瘍、
 slight dimple(-)
 腋窩リンパ節は触知しない
 左鎖骨上リンパ節が直径約1cm柔らかく触知

血液所見
 CEA, CA15-3 正常範囲内
 sIL-2R 596 U/ml (基準値220~530)

図4 再発時身体所見および検査所見

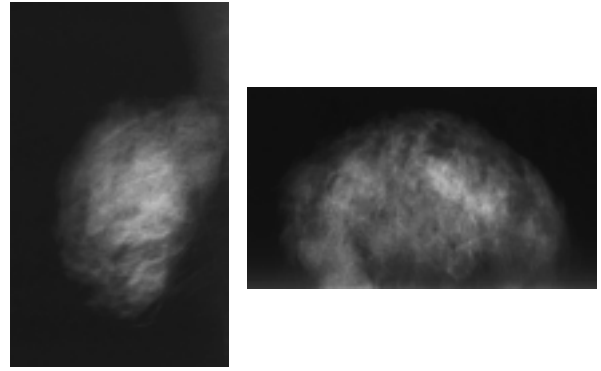


図5 再発時マンモグラフィー

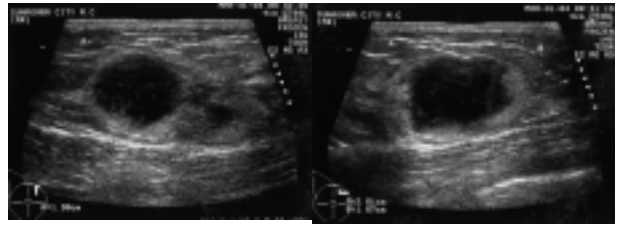


図6 再発時乳腺エコー

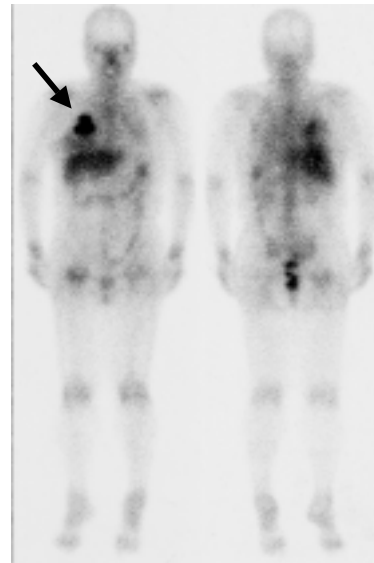


図7 再発時全身ガリウムシンチグラフィー

手術: 胸筋温存乳房切除術(Bt+Ax)
 術後診断: 右乳腺腫瘍(悪性リンパ腫)
 病理診断: Malignant lymphoma of the breast
 40×30mm, CD20(+), diffuse large, B cell type,
 LN involvement(-)



図8 再発時手術及び病理所見

考 察

乳腺悪性リンパ腫の発生頻度は全乳房悪性腫瘍の0.2%と稀であるが、そのうち両側発生は18.5%と乳癌両側発生率0.6%に比べると著しく高率である。予後は5年生存率32%で再発例のほとんどが遠隔転移や白血化をきたすために、乳癌と比較してきわめて不良である。¹⁾

触診・画像所見上は特徴的な所見に乏しいとされるが、触診上、乳癌に比べて辺縁は明瞭、弾性硬または軟、表面は平滑なことが多く、全体の26%に経過中に急速増大するのが特徴的である。

マンモグラフィーでは、平滑で明瞭な陰影で石灰化やspiculaなどの所見を認めない。²⁾診断は困難で正診率は低く、穿刺吸引細胞診で22%、術中迅速診断で40%、生検で75.8%との報告も見受けられる。³⁾本症例も触診所見・画像所見・細胞診を総合しても診断に難渋し、手術摘出標本にて診断が確定されるにいった。

本疾患は稀な疾患であり、その治療は十分なエビデンスに基づいたものではないものの、外科的治療のあと化学療法や放射線療法が行われているのが一般的である。術前診断のついた症例に対し、縮小手術が施される傾向にあるものの、本症例のように依然術前診断が困難なことが多く、迅速かつ正確な術前診断法の確立が望まれる。また、他の節外性リンパ腫と同様に集学的治療における外科的治療の位置付け・術式選択は今後さらに症例を積み重ねた検討が必要であると考えられる。⁴⁾⁵⁾⁶⁾

文 献

- 1)寺沢敏夫:第36回乳癌研究会.主題II乳癌原発非上皮性悪性腫瘍アンケートのまとめ、日癌治療会誌18:1226-1233,1983
- 2)落合亮 他:異時性両側に発症した乳腺原発悪性リンパ腫の1手術例、乳癌の臨床15:338-341,2000
- 3)椎木滋雄:化学・放射線療法にて治療した授乳期の乳腺原発悪性リンパ腫の1例、日臨外会誌64:2109-2112,2003
- 4)若林久男 他:両側乳腺悪性リンパ腫の1手術例-局所進展様式と再発様式に関する文献的考察と手術術式に関する検討-、乳癌の臨床9:675-680,1994
- 5)IBRAHIM M.H.EL-GHAZAWY et al. Surgical Management of Primary Lymphoma of the Breast. Ann. Surg. 214:724-726, 1991
- 6)ANOOP MISRA et al. Primary Breast Lymphoma: J Surg Onc 47:265-270,1991

症 例

膵体尾部癌術後2度の局所再発に対して外科的に切除しえた1例

A case of recurrent pancreas cancer repeatedly treated with resection

林 俊治¹⁾ 安念 和哉¹⁾ 田口 宏一¹⁾ 湊 正意¹⁾ 岩木 宏之²⁾
Shunji Hayashi Kazuya Annen Kouichi Taguchi Masaaki Minato Hiroyuki Iwaki

要 旨

症例は59歳男性。初回手術は膵体尾部癌の診断で膵体尾部切除術を施行した。術後診断はPbPt, TS3, S2, Rp1, CH0, Du0, Pv0, A0, PL(-), P0, H0, N(-) M0病理診断は膵管内腫瘍由来浸潤癌, muc, int, INF α , ly0, v2, ne0, mpd(+), s0, rp0, pl(-), pw(-), ew(-), n(-)であった。術後にUFTE600mg/dayを2年間で内服した。術後3年目に腫瘍マーカーが上昇しCT上局所再発を認めたため、残膵部分切除術を施行した。術後は化学治療(ジェムザール)を試みたが副作用のため継続できずに経過観察をした。再手術後1年5ヵ月経過後より腫瘍マーカーが再上昇し、CT上残膵内再発を認めた。他病変を認めないため残膵十二指腸切除術にて摘出しえた。術後経過は良好で現在外来通院中である。

Key words : pancreas, invasive ductal carcinoma, intraductal papillary-mucinous tumor

はじめに

膵管内乳頭粘液性腫瘍は通常型膵癌に比較し予後良好とされているが、その経過においては異時性膵内多発発生例や再発例が多く見受けられることが近年明らかになっている。なかでも膵管内腫瘍由来浸潤癌は、微小浸潤例を除くと通常型膵癌と同程度に予後不良と考えられている。

今回私達は、2度の局所再発をきたした膵管内腫瘍由来浸潤癌に対して外科的に切除して良好な経過であった1例を経験したので報告する。

症 例

59歳、男性 1999年3月中旬より左季肋部痛が出現したため、3月26日当院内科を受診し、精査にて膵体尾部癌と診断され4月16日当科紹介、4月21日当科入院となった。入院時身体所見では身長162cm体重57kg、眼球結膜の黄染なく、眼球結膜の貧血もなく、腹部平坦軟で腫瘤を触知しなかった。入院時検査所見ではHbA1c 8.1%と血糖コントロール不良で、その他腫瘍マーカーはCA19-9 291.2U/ml、CEA 12.4 ng/ml、DUPAN2 35900U/mlと異常高値であった。(図1)

入院時所見 身長162cm、体重57kg、結膜の黄染なし、貧血なし、腹部は平坦軟で腫瘤触知なし。
入院時検査所見 HbA1c 8.1 %
CA19-9 291.2 U/ml
CEA 12.4 ng/ml
DUPAN-2 35900 U/ml

図1

画像所見では、腹部エコーで膵体尾部に直径3cmのhypo-echoic lesionと脾門部に直径4cmのcystic lesionを認め、一部は充実性の成分であった。CTでは同部位に一部low densityで嚢胞を伴う腫瘍性病変で周囲組織への浸潤を疑う所見は認めず、その他、肝転移やリンパ節腫脹もなかった。ERCPでは主膵管の拡張は認めず、膵体部で先細り途絶像を示した。(図2)

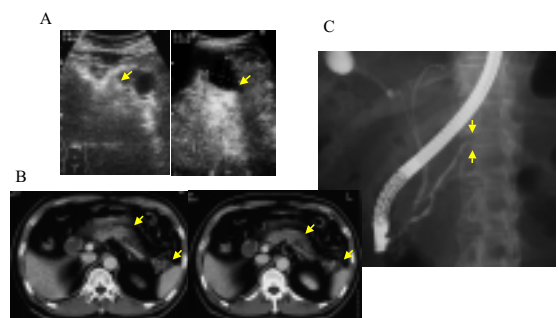


図2

1) 砂川市立病院外科
Division of Surgery, Department of Clinical Medicine, Sunagawa City Medical Center.
2) 砂川市立病院病理科
Division of Pathology, Department of Clinical Medicine, Sunagawa City Medical Center.

以上より膵体尾部癌の診断で4月30日膵体尾部脾切除術を施行した。

術中所見では膵尾部から膵下縁の周辺まで線維化を認め肉眼的にはS2, RP1, N(-)の進行癌と判断したが、永久標本による病理結果は膵管内に乳頭状増殖を示す腺癌で大部分は微小浸潤であるが体尾部の主要病変部は明らかな浸潤像を呈し、mucinousな成分を認め、膵管内腫瘍由来浸潤癌の診断だった。(図3)

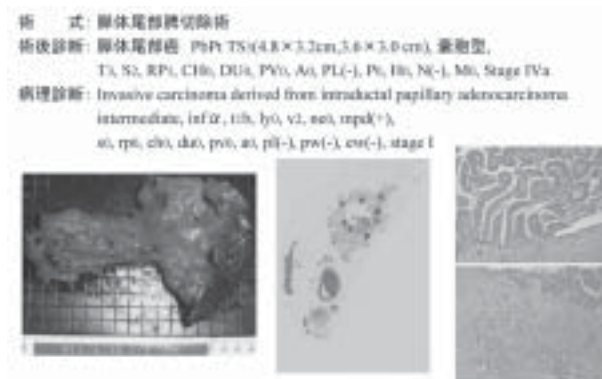


図3

術後は血糖コントロールにインシュリンを20～30単位程度を必要とした他は経過良好で、補助治療としてUFTE600mg/dayを2年間で内服した。

その後再発の所見を認めなかったが、術後3年目に腫瘍マーカーが再上昇し、再発が疑われた。2002年10月8日腹部CTで残膵断端あるいは9番リンパ節と思われる直径約2.5cmの腫瘍性病変を認め再発と考えられた。(図4)その他、肝転移や腹水もないため膵癌の局所再発として11月1日2回目の手術を施行した。

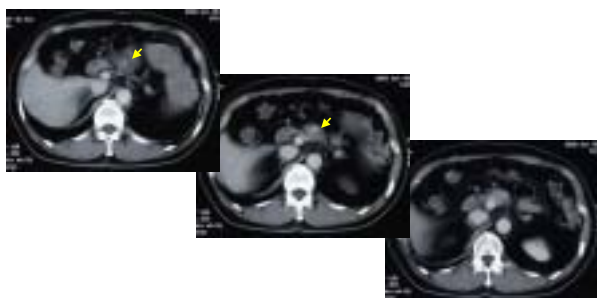


図4

術中所見では腫瘍は残膵断端に一部出血を伴った囊胞性病変を認めたが、その他転移所見はなく、残膵部分切除術を施行した。病理結果では残膵の断端に15×15mmの主病巣を認め主膵管を上行性に浸潤していた。また辺縁の線維化組織および脂肪織への浸潤を認め、明らかに初回手術よりも浸潤の程度が増大していた。(図5)

術後は血糖コントロールも良好で経過良好であった。術後補助治療としてジェムザールを開始したが、全身倦怠感などの副作用のためすぐ中止し、以後2年間外来通院し再発の兆候

を認めなかった。しかし、2004年4月腫瘍マーカーが再上昇をはじめ、再再発が疑われた。

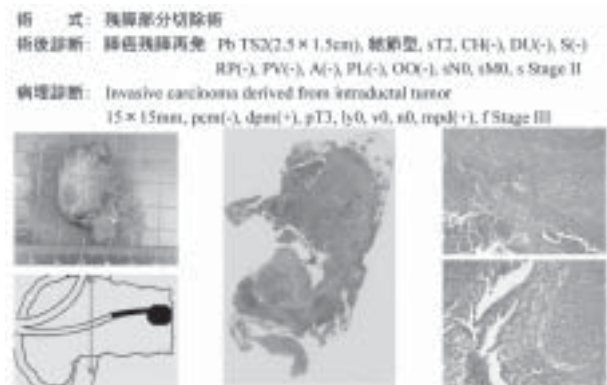


図5

2004年7月のCTで膵頭こう部に直径約1.5cmのlow density massを認め残膵再発と考えられた。その他肝転移やリンパ転移、腹水などの所見はないため、残膵再発の診断で7月29日3回目の手術を施行した。(図6)

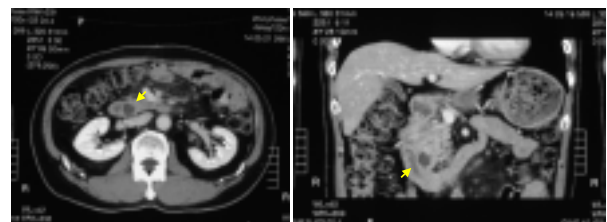


図6

術中所見では前回の手術による癒着が高度であったが、周囲組織への浸潤もみとめず明らかな遠隔転移も認めなかった。腫瘍は十二指腸近傍で膵の温存は困難なため、手術は残膵十二指腸切除術・再建は総胆管空腸および胃空腸吻合術を施行した。病理結果では、du(+))の明らかな浸潤癌であった。(図7)

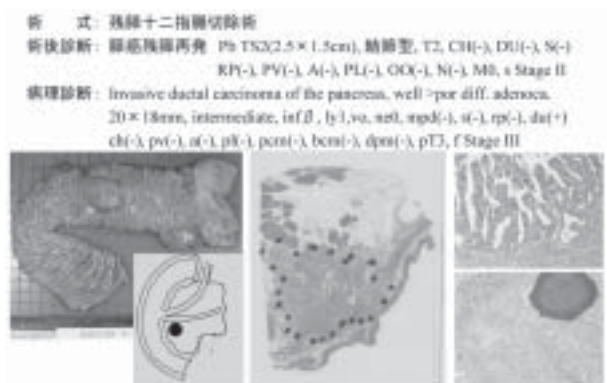

図7

術後は下痢も認めず、必要インシュリン量も術前とほぼ同量で極めて良好な経過で、外来通院となった。

考 察

膵癌は、昨今の診断・治療の発達に伴いさまざまな集学的治療法が導入されているが、未だ十分な成績が得られていないのが現状である。¹⁾膵管内乳頭粘液性腫瘍(IPMT)は、通常型膵癌に比較し予後良好とされているが、その経過においては過形成・腺腫・膵癌への多彩な進展が考えられている。²⁾これらは近年多くの症例の蓄積によって異時性膵内多発発生例や再発例が多く見受けられることが明らかにされ問題となっている。^{3,6)}なかでも非浸潤癌や微小浸潤癌は癌のなかでは比較的予後良好とされるのに対し⁵⁾、膵管内腫瘍由来浸潤癌は通常型膵癌と同程度の悪性度と考えられている。

したがって、術式選択するにあたり、膵の切除範囲をどうすべきか、症例によっては判断が容易ではない。本症例は初回手術・2回目の手術とも切除断端は術中迅速病理検査にて断端に悪性像がないことを確認しているが、再発時には断端に浸潤度が増した再発が認められた。さらに、再々発時は明らかな浸潤癌が膵こう部に認められ、IPMTの異時性多発、あるいは通常型膵癌の異時性合併例と考えられる病変であった。3回目の手術時は膵の温存は不可能で残膵全摘となったが、膵癌に対し3回もの外科的切除術が施行できることは極めて珍しく、検索した限りでは同様な報告は過去にはなかった。一般的に膵全摘術後は耐糖能異常や消化器症状の悪化など、術後管理に難渋することが予想される。しかし、本症例では必要インシュリン量も術前と著変なく、難治性下痢などの消化器症状も認めず良好な術後経過であった。これらの理由は明らかではないが、術前から実質的な膵内外分泌能が低下してしまっていたために術前後で著変がなかったためではないかと推察された。

今回私達は、2度の局所再発をきたした膵管内腫瘍由来浸潤癌に対して外科的に切除して良好な経過であった1例を経験したので報告した。

文 献

- 1)日本膵臓学会癌登録委員会:日本膵臓学会膵癌登録20年間の総括、膵癌 18:101-169,2003
- 2)Taylor A. et al: Intraductal Papillary Mucinous Neoplasms of the Pancreas: An Increasingly Recognized Clinicopathologic Entity. Ann. Surg.234:313-322,2001
- 3)小林利彦 他:特異な進展様式を呈した膵頭部癌の1長期生存例、胆と膵19:607-611,1998
- 4)今泉俊秀 他:膵癌長期生存例の遠隔成績、胆と膵 22:777-782,2001
- 5)荒川元 他:膵全摘後長期生存中の非浸潤性膵管内乳頭腺癌の1例、日消誌 98:330-333,2001
- 6)工藤大介 他:経過観察中に浸潤癌となった分枝型膵管内乳頭粘液性腫瘍(IPMT)の3例、日臨外会誌: 2764-2769,2004
- 7)山口幸二 他:膵管内乳頭腫瘍の診断・治療の問題点:病理と臨床:22:804-810,2004

症 例

超高齢者破裂脳動脈瘤の治療成績と問題点

A case series of high age subarachnoid hemorrhages

高橋 明¹⁾ 米増 保之¹⁾ 齊藤 正樹²⁾
 Akira Takahashi Yasuyuki Yonemasu Masaki Saitoh

要 旨

超高齢者破裂動脈瘤を治療する機会が増えている。超高齢者は発症時症例が多く根治治療対象にはなりにくい、軽症例に対しては根治治療を行うことにより良好な経過をとる。しかし若年層と違い元々の合併症も多く治療中の合併症も起きやすくこれら合併症のコントロールが治療の重要なポイントとなると考えられる。

Key wards : high age subarachnoid hemorrhage outcome

はじめに

日本の人口構成が高齢化するに伴い脳神経疾患においても高齢者を治療する機会が増えている。現在中空知地区の高齢者人口は65歳以上が既に25%を超えている。当センターの入院患者の年齢構成も徐々に上昇してきているのが現状である。

今回、超高齢者(80歳以上)のくも膜下出血について当センターに搬入された症例を分析し、その特徴、治療成績、治療上の問題点を検討し報告する。

対 象

2002年1月より2004年6月までの25ヶ月間に当センターに搬入された80歳以上の破裂脳動脈瘤による超高齢者くも膜下出血11例である。性別は男性0例、女性11例で全例女性であった。年齢は80歳から93歳で平均85.5歳であった。

動脈瘤の大きさや局在は(Table 1)内頸動脈瘤6例、前交通動脈瘤1例、前大脳動脈瘤1例、脳底動脈瘤1例で中大脳動脈瘤はなかった。動脈瘤の大きさは10mm以下5例、10から20mm3例、20mm以上1例であった。発症時の重症度は(Fig 1)のようになっておりGradeIV、Vで9例(82%)が重症例であり、全体のくも膜下出血の発症状況と比較して軽症例が少なく重症例が著明に多い。

Table 1 脳動脈瘤の大きさや局在：()は根治治療症例数

内頸動脈瘤	6(3) 例
前交通動脈瘤	1(1) 例
前大脳動脈瘤	1(0) 例
脳底動脈瘤	1(0) 例
10mm以下	5(3) 例
10～20mm	3(0) 例
20mm以上	1(1) 例

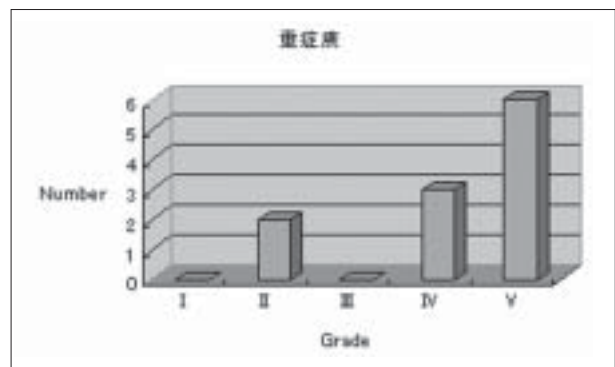


Fig 1 発症時重症度

1) 砂川市立病院脳神経センター脳神経外科
 Center of Neurosurgery and Neurology, Department of Medicine, Sunagawa City Medical Center
 2) 砂川市立病院脳神経センター神経内科
 Center of Neurosurgery and Neurology, Department of Medicine, Sunagawa City Medical Center

超高齢者破裂脳動脈瘤の手術適応

当センターでの手術適応として以下の条件をあげている。

- 1) 発症前のADLが自立している。
- 2) Grade I～Ⅲは適応、IVは状態に応じて、Vは非適応。
- 3) 十分なインフォームドコンセントで了解が得られる。
- 4) 全身麻酔の妨げになるような合併症がない。

根治手術を行った場合超高齢者の管理として以下のことに努めている。

- 1) 早期離床。
- 2) ドレナージは早期に抜去する。
- 3) 十分な栄養管理、早期の経口食あるいは経管栄養
- 4) 心肺合併症の予防

根治治療を行えなかった症例には血圧コントロールを中心に循環呼吸管理を行った。

治療前合併症 (Table 2)

アナムネーゼ上明らかになった術前合併症は高齢の影響もあり複数合併症を有している症例が多かった。この中では高血圧を有する症例が非常に多く11例中10例(91%)も認められた。さらに心合併症として虚血性心疾患が6例(55%)認められたのも高齢者の特徴と思われた。

治療方法 (Fig 2)

選択された治療方法は根治治療が5例(45%)でこのうち4例は開頭による脳動脈瘤クリッピングを行い、1例は脳血管内手術による脳動脈瘤塞栓術を選択した。塞栓術を行った症例は93歳の最高齢の症例であった。残りの症例は3例で脳室ドレナージのみ、3例で保存的治療が行われた。

Table 2 治療前合併症(重複あり)

高血圧	10例
虚血性心疾患	6例
悪性腫瘍	3例
糖尿病	1例
大動脈瘤	1例
慢性呼吸不全	1例
胆石症	2例

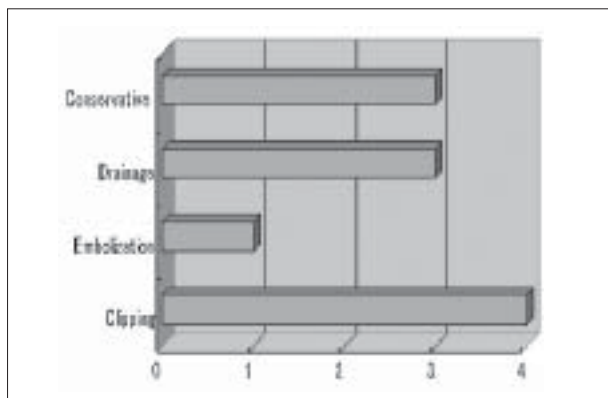


Fig 2 治療法の選択

治療成績 (Fig 3)

全体の治療成績はmRS 0が2例でADLは自立した。介助歩行まで改善した症例が1例認められた。残りの8例のうち7例は死亡し、1例は全介助の状態となっている。治療法別に見ると根治治療を行えなかった症例は全例で死亡した。また脳動脈瘤塞栓術を行った症例も死亡したが、死因は急性心筋梗塞であった。死亡例を分析すると1例が急性心筋梗塞、1例が腹部大動脈瘤破裂、残りの5例はくも膜下出血による死亡であった。重症度別では搬入時重症度の軽い症例は予後が良かった。

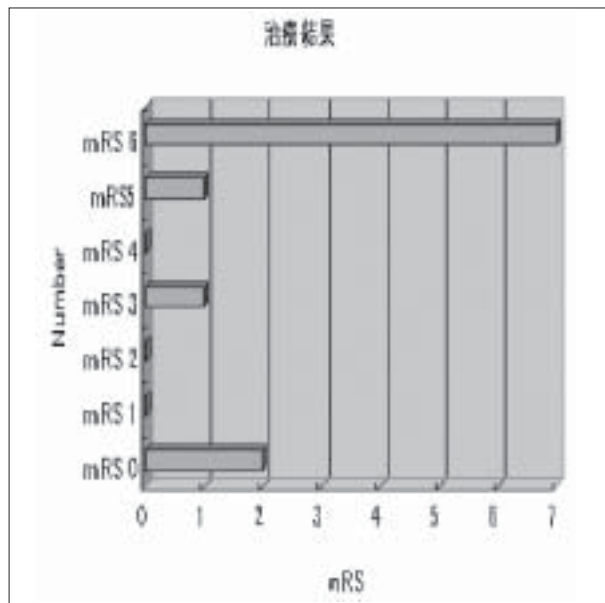


Fig 3 治療成績

治療中の合併症 (Table 3)

Tableを見ると合併症はそれほど多くないように見えるが、実際はくも膜下出血による死亡例は搬入後数日で死亡することが多く合併症として症候性にならずに数に入っていないことが多い。この表の合併症は根治治療を受けたもの、あるいは根治術を行わなくてもある程度の期間生存した症例のみの数である。これらを考えると実際の合併症頻度は高く肺炎はかなりの高頻度となる。また急性心筋梗塞、腹部大動脈瘤破裂など急激に状態の悪化する合併症の頻度が高い印象を受けた。また体位交換時の骨折など高齢者特有と思われる合併症も認められた。特に予後に影響があったのは呼吸器、循環器合併症であった。

Table 3 治療中合併症(重複あり) : ()内は根治治療症例数

肺炎	4(3)例
急性心筋梗塞	1(1)例
大動脈瘤破裂	1(0)例
大腿骨骨折	1(1)例
消化管出血	3(2)例
带状疱疹	1(1)例

考 察

日本の高齢化はどんどん進んでいる。これに伴い脳神経疾患患者の年齢層も上昇している。今後高齢者というだけでは治療の非適応にはならなくなってくる。しかし若年者と同様の手術適応、治療管理方針では問題が出てくることになる。今回の検討では、超高齢者のくも膜下出血は発症時の状況が悪いものが多く、比較的積極的に根治治療を行っても対象症例は50%以下であった。さらに元々複数の合併症を有している症例が多く病態を複雑にしていると思われた。特に高血圧、虚血性心疾患などの循環器疾患を有している例が多く高齢を反映している結果と思われた。しかし治療上は原疾患に加えて、これら合併症に対する管理が治療上重要であった。また術後合併症として肺炎が非常に多く、循環管理とともに肺合併症管理も重要であると思われた。これら高齢者のくも膜下出血は合併症などが加わり病態が複雑であると思われるが、発症時の重症度が軽いものは若年者同様に予後がよく超高齢者であっても治療適応があると思われる。逆に根治治療が行われなかった症例では全例死亡した。また根治治療が行われても合併症により状態が悪化し、高齢で予備能がなくひとつの合併症が悪化の引き金になっていく傾向にあり、一度悪化が起これば改善せしめるのが困難である。合併症を起こしそうであれば厳重に観察、モニタリングを行い早めに対処することが必要と考えられた。また体位交換時の骨折など高齢者特有の合併症も認められ、さらに慎重な管理が必要と考えられた。

ま と め

- 1) 超高齢者くも膜下出血は重症例が多かった。
- 2) 複数の合併症を有している症例が多かった。
- 3) 重症例が多く根治治療が行われたのは50%未満であった。
- 4) 術後呼吸循環管理が重要であった。
- 5) 予後を悪くする原因は発症時の重症度に加え呼吸器、循環器合併症であった。
- 6) 重症度が軽いものは若年者同様予後が良好であった。

症 例

もうひとつの中空知の救急医療

—介護と福祉の救急医療が劇的に功を奏した2例—

Emergency care...report of two cases dorastically changed by intervention of the care support

齊藤 正樹¹⁾

Masaki Saitoh

高橋 明²⁾

Akira Takahashi

米増 保之²⁾

Yasuyuki Yonemasu

佐々木扶美子³⁾

Fumiko Sasaki

秋月てるみ³⁾

Terumi Akizuki

阿部 和子³⁾

Kazuko Abe

大辻 誠司⁴⁾

Seiji Ohtsuji

小熊 雄一⁴⁾

Yuhichi Oguma

熊谷ちづ子⁴⁾

Chizuko Kumagai

土肥 敦子⁵⁾

Atsuko Dohi

中田美緒子⁵⁾

Minako Nakata

浅田由利恵⁵⁾

Yurie Asada

神部 寿郎⁶⁾

Toshiro Kanbe

要 旨

「介護と福祉の救急」とは患者の状態の悪化に対し介護と福祉的サービスの早急な介入をもって状況を打開することを指す。介護と福祉の救急の場(どんなとき)は多岐にわたり、認知症の患者のケアなどの精神科領域に限ったことではない。外傷や内科系疾患の急性増悪時といった身体的な変化はもちろん、家族状況の変化や転居、介護する側の健康問題の発生、経済的問題など患者を取り巻く周囲の環境の変化も含まれる。これら危機的状況(crisis)を回避する、あるいは損失を最小限に抑えようとしたとき、これらの成否を決定する時間的なcritical pointがその救急の時間(いつ)に相当する。一定の時間(あるいは期間)といったtherapeutic windowの中でどのような判断を下し、的確な方策をとったかが患者の今後に大きく影響するのである。廃用症候群は介護と福祉の救急の対象としてしばしば認められる症候群である。見逃しがちな点は廃用症候群は「進行性」の症候群であることである。Day,Weekの単位で確実に進行し、あるところまで進行すればしばしば「不可逆的」である。原因は生活習慣(寝かせきり)が多いことは周知の事実であり、外来でレントゲンやCTを撮り、「何ともないですね」だけでは解決できない難しさがある。必要なものは、救急外来とは違ったスパン(救急外来の初療の10 minuteは介護の1Dayに相当する)の中で行われる介護と福祉の救急対応である。今回は骨折を契機に歩行困難になるも福祉の迅速な介入で早期に元のように歩行可能となった一例と、遠隔地からの転居に際し福祉介入が早急に導入され患者のADLが向上しかつ処方計画にも良い意味で大きな変更が出た一例を報告する。これらは急性期診療や専門診療を掲げる病院における「もう一つの救急医療」であり、注目すべきである。

Key words : socio-personal emergency welfare care

症 例 1

60代女性、要支援、ニューロパチー。両下肢の筋力低下があり元来しゃがみ立ちが難しいが、家屋内では独歩で家事を行っていた。平成16年12月に骨折。以来数回の外来通院にて骨折は治癒したがこの間日常生活行為の多くを夫に任せ、だんだん立つ時間が減少した。翌平成17年1月脳神経センター神経内科を受診。診察にて著明な下肢筋力低下が認めら

れた。話を聞くと「転ぶのが怖くて立たないようにしている」と言う。そして廃用により筋力が衰え立っていないことを、神経筋疾患が進行したと本人が誤解していた。周囲も病気のせいと誤認し、治療を求め当外来を受診したのであった。患者は自宅内でも多くの時間を車イスで過ごしていた。最終受診日からわずか2カ月でこれだけ筋力が衰えることは疾患の性質から説明できなかった。つまり、典型的な「進行性の」廃用症候群であると考えられた。

1) 砂川市立病院脳神経センター神経内科

Division of Neurology, Center of Neurological surgery and Neurology, Department of Medicine, Sunagawa City Medical Center

2) 砂川市立病院脳神経センター脳神経外科

Division of Neuro-surgery, Center of Neurological surgery and Neurology, Department of Medicine, Sunagawa City Medical Center

3) 砂川市立病院脳神経センター外来

Division of Nursing Facilities for Outpatients, Department of Nursing, Center of Neurological, Sunagawa City Medical Center

4) 砂川市立病院総合相談課

Division of Integrated Consultation, Department of Administration, Sunagawa City Medical Center

5) 砂川訪問看護ステーション

Sunagawa Home Nursing Station, Sunagawa, Hokkaido

6) 居宅介護支援事業所神部相談センター

Kanbe Medical Support and Consultation Center, Takikawa, Hokkaido

提供された医療と福祉・行政サービス

総合相談課を經由し、ケアマネージャを介し、訪問看護・訪問PTを開始した。通院・入院でのリハビリテーションよりも生活習慣の是正が重要であること、廃用とは何かを患者と家族に教育した。さらに薬を用いず、通院・入院治療や検査を行わず、骨折の前の状態に戻れることを説明した。手続きはその日の内に開始した。サービス開始後約1カ月後には以前の状態に戻った。劇的な改善であった。この間なんら薬を処方していない。福祉の介入だけで立位不能に陥るのを食い止めることに成功したと考えられた。

症例 2

60代女性。左膝関節症・人工関節にて身障4級、要支援、夫と道南にて二人暮らしをしていたが、歩行障害、食欲不振を訴え近くの診療所や病院に通っていた。日中のほとんどをベッド上で過ごすようになり、娘が心配し、患者を自分の住む、ここ中空知に連れてきた。患者は左変形性膝関節症に加えてパーキンソニズムと腰椎病変を持っていた。これらの疾患に長期の廃用が加わり、患者は既に4カ月もの間車イスを利用しており、平成17年1月の外来初診時は十分に立つことができなかった。重要な点は、これらは病気の進行ではなく廃用の進行である事と、このままでは同居での介護維持が困難であろう事の二点であった。

提供された医療と福祉・行政サービス

本例は患者の医療と福祉に関するマネジメントの情報が不足していた。介護認定後も患者の自立度は進行性に低下しており、原因のひとつに介護保険制度が有効に利用されていない可能性が伺えた。地元で連絡すると、複数の医療機関の間で病名に行き違い、家族が患者の経過についての誤った把握、パーキンソニズムの治療薬とそれを逆に増悪させる薬の同時服用、等が明らかとなった。さらに家庭内では夫への依存度が高く廃用を促進する要素が揃っていた。転地により娘はこの危機を打開しようとしていたが、住所を移転することなく患者本人が中空知に移動してきたことから問題は新たに発生していた。介護認定を受けていながらの、娘夫婦の家に越えてきてからのサービス利用の中断である。その結果、空知で同居後も廃用が進行していることが伺えた。住む家の変化も大きく、夫と夫の母親、患者の娘(妻)との三人暮らしに新たに一人(患者)が同居することになっていた。この重介護のままでどのくらいの期間、介護を維持できるかは問題であった。こうして福祉と介護といった観点から、早急な対応が必要になった。当日より総合相談課からのコーディネートのもと、介護保険をここ中空知で利用できるよう手続きを行なった。外来では、処方内容の変更が行われた。食欲を出す目的で処方されていた薬剤(スルピリド)を減量すると患者の活動性が戻り食欲は逆に増加した。デイケアの開始により運動機能の向上を認めた。

その後も住所変更により介護申請の諸手続きを(高齢の患者の夫が一人残る)道南にて行なう必要が生じたが、総合相談課と居宅支援事業所が間に入りマネジメントを行い、中空知において全ての手続きを完了した。これらの結果、在宅での介護体制が整い、薬剤を整理し終えた患者はADLが著明に向上し、更なる改善を目的に、近々入院精査の予定となっている。入院予定期間は原因精査中心の入院に短縮された。もしも、これら福祉介入が前もって行われていなければ、入院の長期化につながるばかりか、退院後の生活設計においても苦慮したであろうことは想像に難くない。

考 察

症例1は骨折を契機に廃用が進み寝たきりになるところを、早期の福祉介入にて防止できた例である。また、症例2は転出により介護サービスが中断され、廃用が進行する中、以前は有効に機能していなかった介護サービス内容を早急に是正し、直ちに再開したことで、家族の負担をできるだけ抑え介護を継続することに成功し、かつ寝たきりを防止した例である。これらを端的に言うなら「介護予防」「介護救急」に成功した例となる。

2005年2月8日、閣議にて介護保険制度改革関連法案が決定し国会に提出された。その中で新予防給付(介護予防)の創設は大きな変化として注目される。これらは原則、平成18年4月より実施であるが、市町村の状況によっては平成20年3月までに施行される。新予防給付には筋力向上、栄養改善、口腔機能向上などのサービスと「予防訪問介護」、「予防通所介護」、「予防通所リハビリテーション」(仮称)などの導入が検討されている。そこには、重くならないように介護保険を活用できないかとの意図が見受けられる。

我々も多くの意見書を書くがそれで終わってしまっていないか、もう一度考えなければならない。保険制度で利用者負担がある以上、患者や家族がこの介護保険制度を利用して「楽になった。」と感じることは重要である。しかし、それだけで医療者側が安心していないか、真剣に考える時期にきているのである。

問題点は二つある。ひとつ目は、導入のタイミングである。重い疾患で急性期治療を終えた後に意見書を書く例は多いがその前に介護保険制度を導入し未然に疾患と介護の重症化や緊急入院を防げなかったかという事である。ふたつ目は、導入後の効果判定である。介護保険制度を利用しているにもかかわらず、さらに介護度が進んでいる場合、(特に患者が進行性の疾患に罹患しておらず、疾病による介護度の重度化が短期間に進むはずはないのに)、介護保険制度の利用方法や運用方法に重大な問題が生じている可能性を考えなくてはならない。

症例1, 2はいずれも医療と福祉・行政が介護保険制度を介して密に連携し、何よりも早急(救急)に対応した結果、「介護予防」に成功した例である。このような患者は放置すれば進行

し、介護の破綻や合併症を招き、一般外来あるいは救急外来に患者として現れる可能性があるわけである。

救急医療のキーコンセプトは、早く、最大の効果をあげるために集学的な治療を投入することである。救急外来ばかりでなく、早く、効果的に(介護予防)、集学的に(医療・福祉・行政)行なうべき、介護保険制度を介した救急医療も存在するのである。このような見地に立った医療は、急性期病院医療の前線において今後ますます重要となってくると考える。費用と効果の点からも、今回の報告例は介護保険の効果的な利用により医療保険の使用を少なくせしめ結果として患者の経済的負担の軽減と入院期間の短縮(あるいは外来通院の不要化)を図れたと考える。そしてこのような軽症化と早期退院が退院後の介護の軽減(人的、経済的、時間的)につながる可能性を秘めていることに注目すべきである。また、バスの導入や積極的リハビリが入院期間の短縮につながり、患者に様々なメリットを及ぼすことは明らかであるが、前もっての福祉介入がなければこれらの効果には一定の限界(検査や治療が終わっても帰り先がないために退院できない。)が生じる事も念頭に置かなくてはならない。それゆえADL低下の原因が疾病の進行によるものか介護的な要因かを見極めることは重要で、介護保険で医療の代行業をさせることのないよう、その逆に医療保険で介護保険を代行せぬよう適切な運用が望まれる。両者は相補的な存在で、仮に急性期濃厚治療を受けた後でも、

退院後の介護度が低ければその後の介護保険の負担分も減少するのである。遡って、急性期濃厚治療の前段階で介護保険が有効に作用すれば、医療保険も患者負担も減少することが期待されるのである。ところで、救急外来を受診した患者では介護認定の有無を確認することも重要である。高齢者夫婦のお互いの介護破綻が、肺炎、脱水、転倒、低血糖という病気に形を変えて時間外受診や救急搬入につながることが多いからである。当院では救急外来の受診者は増加の一途であるが、介護の救急も同様に増加していると予想する。しかし、介護の救急に必要な薬剤(ツール・サービス)はこの地域に十分揃っているであろうか。(救急医学の場において用いられる薬剤には即効性のあるもの、効果が医学的に検証されているなど、いくつかの条件があるように)介護と福祉の救急においても、「薬剤」に相当する即効性のあるサービスの整備、患者に対して呈示できる福祉サービスの有効性の検証などが必要で、これらのツールを(使用・運用する介護、福祉に携わる関係者の元に)早急に整えていかなければならない。このような福祉と医療の連携を効率良く進めることが我々の責務であると考え報告した。

文 献

- 1) 介護保険制度の見直しについて 厚生労働省介護制度改革本部 厚生労働省ホームページ<http://www.mhlw.go.jp/>

コレステロール結晶塞栓症

Cholesterol Crystal Embolization

高塚 紀子¹⁾
Noriko Takatsuka

清水 紀宏²⁾
Norihiro Shimizu

Key words : cholesterol crystal embolization、 cholesterol cleft、 PTCA

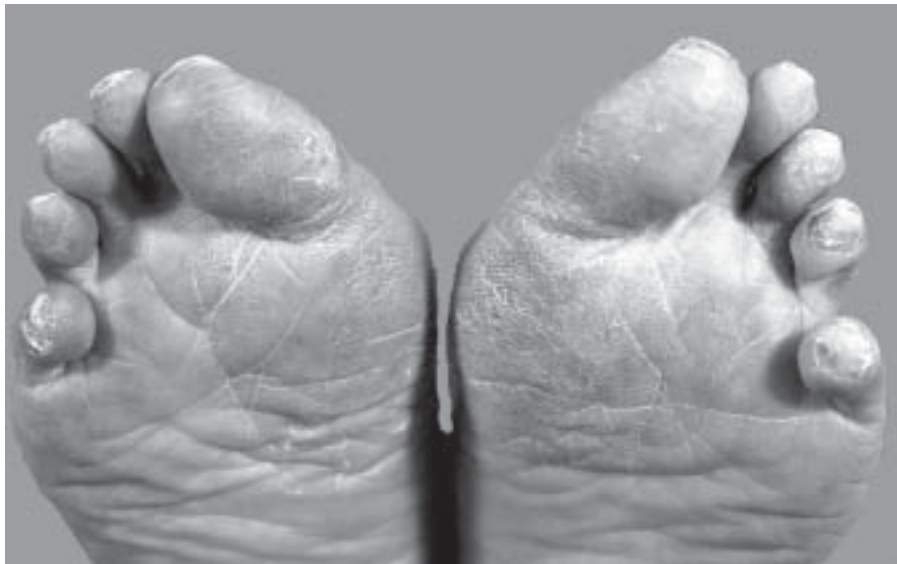

図1 両足趾から足縁にかけてのチアノーゼと左第4、5趾の潰瘍形成

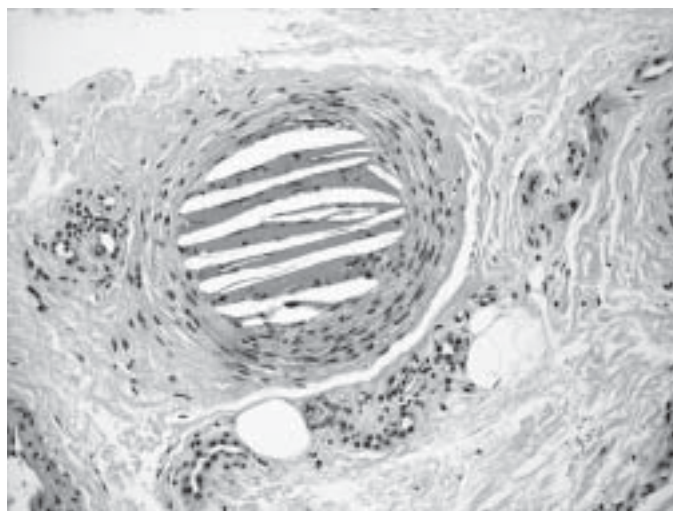


図2 真皮深層の血管内にコレステロール裂隙を伴う塞栓像

1) 砂川市立病院皮膚科
Division of Dermatology, Department of Clinical Medicine, Sunagawa City Medical Center.
2) 砂川市立病院循環器科
Division of Cardiology, Department of Clinical Medicine, Sunagawa City Medical Center.

症 例: 69歳 男

初 診: 2004年6月14日

既往歴: 高血圧 塵肺

現病歴: 2004年5月2日急性心筋梗塞のため救急で搬送され、IABP(intra aortic balloon pumping)支持下に冠動脈造影検査後、PTCA(percutaneous transluminal coronary angioplasty)が施行された。そのあと抗凝固療法を受けた。術後軽度の意識障害が続き、腎機能が増悪した。5月22日両足趾のチアノーゼが出現し、拡大してきた。5月24日から腹痛、下痢がある。

現 症: 両足趾から足縁にかけてチアノーゼを呈し、左第4、5趾尖には潰瘍形成がある(図1)。足趾は疼痛が強く触れると冷たいが、足背動脈は触知する。

検 査: (5月19日) WBC 7,000 Hgb 13.3g/dl Plt 42.2×10⁴/μl BUN 122.6mg/dl Cre 5.8mg/dl GOT 24 IU GPT 38IU GLU 181mg/dl

病理組織学的所見: 右第1趾趾腹の紫紅色斑より皮膚生検を行った。HE染色で真皮浅層に毛細血管の拡張があり、真皮深層の血管内には紡錘形のコレステロール裂隙cholesterol cleftが見られた(図2)。

経 過: 意識障害、腎障害は一時軽快したが、足趾のチアノーゼは改善なく疼痛が増強した。下痢が持続し、全身状態が悪化して7月13日死亡した。

解 説: コレステロール結晶塞栓症(cholesterol crystal embolization:以下CCE)は、大血管壁に存在する粥状硬化巣の断続的な崩壊によりコレステロール結晶が飛散して生じる、全身的な塞栓症である¹⁾。基盤に高度の動脈硬化病変があり、主に大血管手術や血管内操作が誘因となる²⁾。施行直後から数週間後に塞栓を生じる。抗凝固療法後³⁾や何ら誘因の考えられない特発性³⁾の発症もある。CCEの臨床像は塞栓部位により多彩であるが、腎障害が最も多く急速に腎不全に移行する例も少なくない。皮膚症状は発症早期からほぼ全例に見

られ、主として足趾から下腿にかけての網状皮斑、チアノーゼ、潰瘍、壊疽などである⁴⁾。自験例では意識障害や下痢もCCEによる脳症状や消化器症状⁵⁾かも知れない。

確定診断には障害臓器の血管内にコレステロール裂隙を証明することである。

治療は抗凝固療法中止、血管拡張剤投与、LDL apheresisなどである。再発防止のために診断確定後は、カテーテル操作や抗凝固療法などの誘因を極力回避すべきである。

CCEの予後は基本的には大動脈内の粥状硬化の程度に左右される。従来死亡率は60~80%とされたが、最近早期例・軽症例が診断されるようになり低下している⁶⁾。

今後循環器疾患の増加に伴い、その診断や治療によるCCEの増加が予想される。

CCEは医原性の側面があり、早期診断、そのためには皮膚病変を見逃さずにかつ皮膚生検を行うことが重要である。

文 献

- 1)大西泰彦 他:PTCA後に原因不明の腎不全を発症し、皮膚生検で確定診断し得たコレステロール結晶塞栓症の1例. 日皮会誌103(10):1333-1340,1993
- 2)伊藤史朗 他:コレステロール結晶塞栓症の9例. 皮膚臨床45(3):293-296,2003
- 3)服部英子 他:コレステロール結晶塞栓症の2例. 皮膚臨床45(13):1723-1726,2003
- 4)横倉英人 他:コレステロール結晶塞栓症. 皮膚病診療: 27(1):51-54,2005
- 5)Belenfant X et al: Supportive treatment improves survival in multivisceral cholesterol crystal embolism. Am J Kidney Dis,33(5):840-850,1999
- 6)大西康彦: コレステロール結晶塞栓症. 皮膚臨床 42(10)特:40:1552-1555,2000

症 例

ループス腎炎に対する生体腎移植の経験

Experience of renal transplantation for patient with lupus nephritis

柳瀬 雅裕 Masahiro Yanase
 市原 浩司 Kohji Ichihara
 砂押 研一 Ken-ichi Sunaoshi
 福多 史昌 Fumimasa Fukuta
 笹尾 巧己 Takumi Sasao
 高塚 慶次 Keiji Takatsuka

要 旨

ループス腎炎を原疾患とする透析歴5年の患者(25歳、男性)に対して50歳の母親をドナーとする生体腎移植を施行した。現在移植後12ヶ月を経過するが、拒絶反応は認めなく移植腎機能は良好である(血清クレアチニン値 = 0.9 mg/dl)。また感染症やループス腎炎の再発も認めていない。

Key words : Living renal transplantation, Lupus nephritis

はじめに

我が国ではSLEに伴う慢性腎不全に対する腎移植数は少なく、全移植症例の0.5~2%程度にすぎない。今回我々はループス腎炎を原疾患とする末期腎不全患者(透析歴5年)に対して生体腎移植を施行し、現在まで拒絶反応なく良好に経過している。腎移植経過とループス腎炎に対する腎移植時の注意点を文献的に考察して報告する。

症 例

患者: 25歳 男性(145cm, 30kg)。

原疾患: ループス腎炎(SLE)。

家族歴: 特記すべきことなし。

既往歴: 特記すべきことなし。

原病歴: 8歳時にSLEを発症した。10歳時に腎生検施行し、ループス腎炎(class IV)と診断された。15歳より腎機能障害(ステロイド抵抗性ネフローゼ症候群)出現し、20歳時より血液透析導入となった。

結 果

2004年6月29日に50歳の母親(150cm, 40kg)をドナーとする生体腎移植術を施行した(血液型一致、HLA: AB 2 mismatch, DR 0 mismatch(表1))。

表1 HLA検査とリンパ球交差試験

<HLA 検査>	レシピエント		ドナー	
HLA-A	A2	A24 (9)	A2	A33 (19)
HLA-B	B7	B52 (5)	B7	B35
HLA-DR	DR1	DR15 (2)	DR1	DR15 (2)

<リンパ球交差試験>	<FACS 交差試験> : 陽性
T cell warm (-)	<Flow PRA 試験> : 陰性
B cell warm (-) B cell cold (-)	

<手術所見>

ドナーの左腎臓をレシピエントの右腸骨窩に移植した(左腎静脈を右外腸骨静脈に端側吻合、右腎動脈を右内腸骨動脈に端々吻合、尿管は膀胱内アプローチで新吻合)。温阻血時間=6分、冷阻血時間=81分、総阻血時間=87分。初尿は尿管吻合後4分で得られた。ドナー手術時間=3時間33分、レシピエント手術時間=4時間25分。

<術後経過>

免疫抑制剤はメチルプレドニゾロン(メドロール)、タクロリムス(プロGRAF)、ミコフェノール酸モフェチル(セルセプト)、Basiliximab(シムレクト)の4剤を使用した(図1)。手術前日にシクロスポリンによると思われる白質脳症(痙攣、意識消失)、術後4日目にタクロリムスによると思われる白質脳症(不随意運動、

ジストニア)が認められたが、後遺症なく回復した。ドナーは術後14日目に退院(Cr値=0.7mg/dl)となった。レシピエントは術後49日目に退院(Cr値=0.9mg/dl)となった。

現在の外来での内服薬は、プログラフ 3mg 2x、メドロール (4mg) 1T 1x、セルセプト(250mg) 4T 2x、プレタール (100mg) 2T 2x、パリエット (10mg) 1T 1x、ビオフェルミン 3g 3x である。またタクロリムスのトラフレベルは6.7~8.0 ng/ml と安定している。現在まで拒絶反応、サイトメガロウイルス感染症は認めていない。また全経過を通じて移植腎機能は良好で移植12ヶ月後の現在Cr=0.9mg/dlと経過良好である。

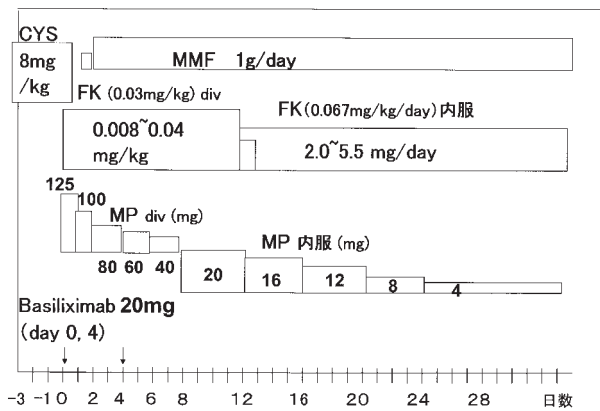


図1 免疫抑制剤投与量

考 察

ループス腎炎に罹患した小児患者の18~50%が最終的には末期腎不全になると云われるが¹⁾、その場合には腎移植が最善の治療方法であることは論を待たない。しかし、SLEに対する腎移植の問題点あるいは論争点として以下の4点が挙げられる²⁾。①他の原疾患に対する腎移植と比較して生着率や生存率が低いのではないかと ②他の原疾患に対する腎移植と比較して急性拒絶および慢性拒絶のリスクが高いのではないかと ③ループス腎炎の再発の問題 ④血栓形成(抗リン脂質抗体の関与)のリスク。

①と②に関しては2003年の腎移植臨床登録集計報告ではレシピエント原疾患別の5年生着率はSLE (n=25) が92%、先天性疾患 (n=141) が83%、その他 (n=5895) が77%とSLEが原疾患の場合にはむしろ良好な生着率であることがわかる³⁾。ただし欧米の報告によると生着率に寄与する危険因子は抗リン脂質抗体の存在、長期間の透析歴、死体腎移植例があげられているが^{4,5)}、今回の腎移植は、これらの危険因子がないため良好な生着率が期待できる。③についてはループス腎炎の再発率は報告者によってまちまちで、2~30%と報告されているが^{6,7)}、その再発時期は概ね移植後6年以内と云われるので⁸⁾、今回の症例においても血清補体価の低下や抗DNA抗体の上昇を再発の指標として注意を払って行くつもりである(表2)。④については術前に抗リン脂質抗体の有無を精査し、抗体陽性例では術後の抗凝固剤の投与継続が妥当かもしれない。今

回の症例では抗リン脂質抗体は移植直前には陰性と判断しているが、より慎重を期して抗凝固剤としてプレタールを内服させている。

表2 ループス腎炎の活動性

	H15.9	H16.2	6.1	7月	10月
C3 (86~160)	42	27	30		100
C4 (17~45)	13	7	8		35
CH50 (29~48)			10>		45
抗DNA抗体 (6以下)		16	14		2未満
抗ds-DNA-IgG (20以下)	38		16.2		5未満
抗ds-DNA-IgM (25以下)			15.1		9.4
抗核抗体 (ANA) (40未満)	320	160			160
Homogenous (均質型)	320	160			
Speckled (斑紋型)	320	160			
Lupus anticoagulant (6.3>)	8.6				0.9
抗カルジオリピン抗体 (10>)	8>				8>
抗Sm抗体 (陰性)	1			陰性	

ま と め

ループス腎炎を原疾患とする末期腎不全患者に対して生体腎移植を施行し、ドナー、レシピエント共に経過は良好である。今後ループス腎炎の再発に注意してfollowを続けていきたい。

文 献

- 1) Bartosh SM, et al: Outcome after transplantation of young patients with systemic lupus erythematosus: areport of the North American pediatric renal transplant cooperative study. Transplantation 15;72(5):973-978, 2001.
- 2) Therivet E, et al: Recent issues concerning renal transplantation in systemic lupus erythematosus patients. Nephrol Dial Transplant 16(1):12-14, 2001.
- 3) 日本臨床腎移植学会, 日本移植学会: 腎移植臨床登録集計報告 (2003)-3 移植 39: 57-64, 2004.
- 4) Moroni G, et al: Renal replacement therapy in lupus nephritis. J Nephrol 16(6):787-791, 2003.
- 5) Gipson DS, et al, Huang K, Hogan SL.: Renal transplantation in children with lupus nephritis. Am J Kidney Dis. 41 (2):455-463, 2003.
- 6) Goral S, et al: Recurrent lupus nephritis in renal transplant recipients revisited: it is not rare. Transplantation 15;75 (5): 651-656, 2003.
- 7) Deegens JK, et al: Outcome of renal transplantation in patients with systemic lupus erythematosus. Transpl Int. 16 (6):411-418, 2003.
- 8) Ahuja TS, et al: Late recurrence of lupus nephritis in a renal transplant recipient: response to mycophenolate mofetil. Am J Med Sci.Sep;322(3):166-169, 2001.

症 例

出生前診断しえた胎児尿路閉塞性疾患の1例

A case of fetal obstructive uropathy

菊地 研 ¹⁾ Ken Kikuchi	鈴木 俊也 ¹⁾ Toshiya Suzuki	山下陽一郎 ¹⁾ Yoichiro Yamashita	武田 直毅 ¹⁾ Naoki Takeda
藤田 正樹 ¹⁾ Masaki Fujita	野上亜津彩 ¹⁾ Azusa Nogami	竹内 亮 ¹⁾ Ryoh Takeuchi	

要 旨

近年、超音波診断法の進歩により、胎児の形態異常が出生前に診断されることが多くなってきた。今回、胎児の超音波検査の膀胱拡大所見により尿路閉塞疾患を疑い、出生後に後部尿道弁と診断された症例を経験した。

Key words : Prenatal diagnosis, Obstructive uropathy

症 例

母親: Y. H, 19歳

妊娠歴: 1回経妊0回経産

既往歴、家族歴: 特記すべきこと無し

現病歴: 2004年1月26日より7日間を最終月経として自然妊娠が成立した。以後、市立美唄病院外来にて妊婦健診をうけていた。妊娠中期までは特に異常の指摘はされていなかった。妊娠35週3日、超音波検査にて児に膀胱拡大所見(経時的観察にて変化みられず)を認めた。

36週3日、当科外来受診となり超音波検査にて児に膀胱拡大(図1)の他、右水腎症(図2)を認めた。羊水量は正常であった。

以上より児の尿路閉鎖性疾患を疑い、合併異常の可能性も考慮した。また、児の骨盤内腫瘍の可能性も完全には否定できず帝王切開術の適応と診断した。

妊娠37週4日、帝王切開にて3180gの男児を出生、体表奇形は認められず、自排尿が認められた。

その後児は精査、経過観察目的で小児科新生児集中治療室入院となった。日齢2の膀胱造影で膀胱尿管逆流、両側の巨大尿管と水腎症(grade II～III)が認められた(図3)。また自排尿はあるものの溢尿の状態であり、巨大膀胱による腹部膨満のため無呼吸発作が見られた(図4)。

外科的治療の適応の有無と精査の為、日齢19で道立小児保健総合センターへ転院後、後部尿道弁の診断がされた。その後児の体重増加を待ち、1ヵ月後に内視鏡的に尿道ブジー術施行となり経過は順調である。

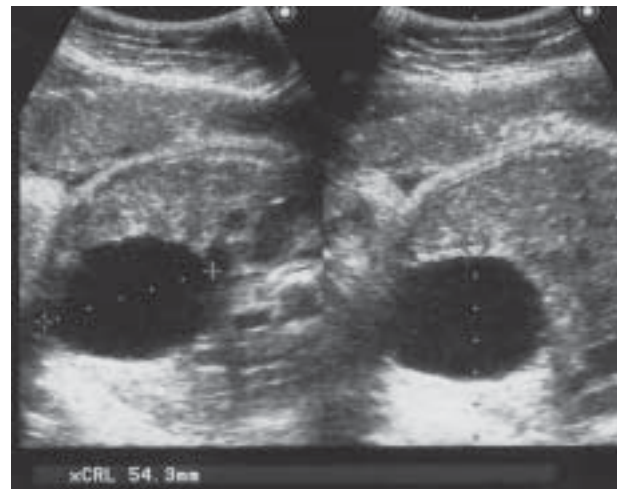

図1

1) 砂川市立病院産婦人科

Division of Obstetrics and Gynecology, Department of Clinical Medicine, Sunagawa City medical Center.

2) 砂川市立病院小児科

Division of Pediatrics, Department of clinical medicine, Sunagawa City Medical Center.

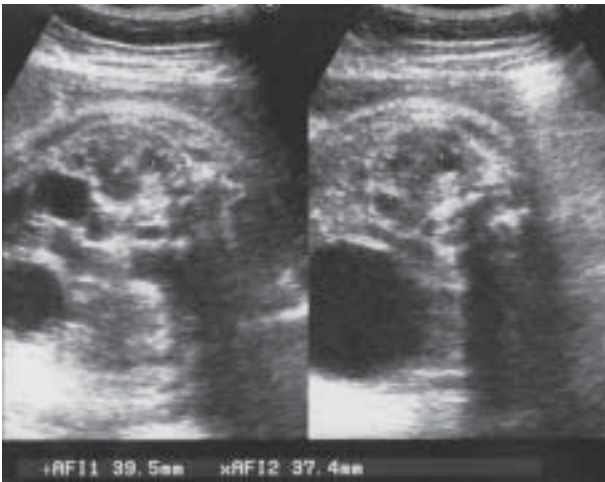


図2

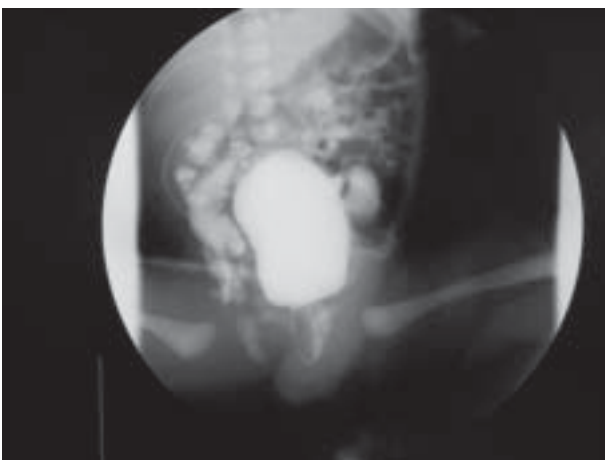


図3

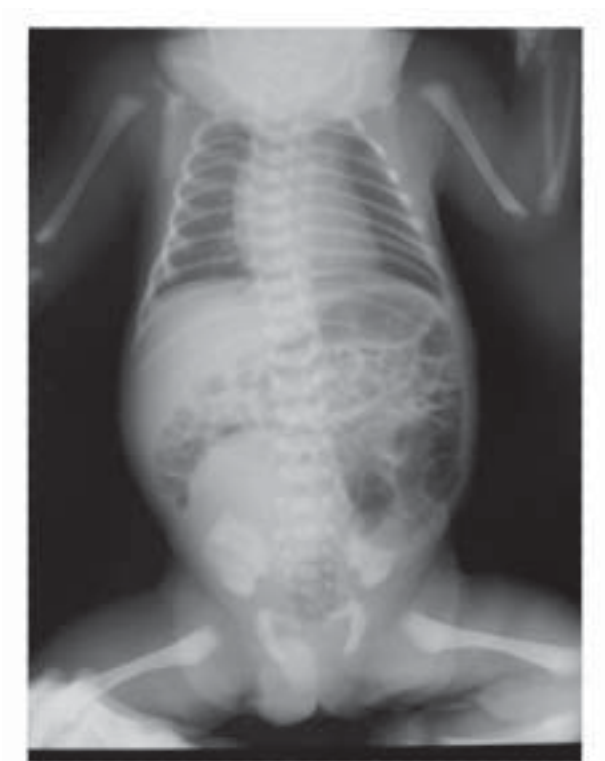

図4

考 察

胎児腎尿路系の異常は超音波検査により、比較的容易に発見が可能と言われている。

それは腎臓における嚢胞性疾患、多嚢胞腎と尿路閉塞性疾患とに大別される。

いずれの場合にも早期治療が必要となる場合があり日頃スクリーニングとしての超音波検査の際にも腎臓、膀胱の描出と腎機能の指標である羊水量の異常に注意する必要がある。本症例は後部尿道内の膜様物により引き起こされた下部尿路閉鎖である。超音波診断で尿道弁を見つけて診断するのは困難であるため、下部尿路閉塞を疑わせる所見(膀胱の拡張、水腎症、尿管管)の存在は重要であり¹⁾、また女兒にはほとんど見られないので性別の診断も重要である。羊水過少症を合併している場合には肺低形成の可能性があるため重症であり、腎機能が温存されていれば早期に分娩させ、閉塞部位の治療にあたるという考えも提唱されている²⁾。

ま と め

今回出生前に胎児尿路閉塞性疾患と診断しえた症例を経験した。児は出生後、後部尿道弁と診断されたが現在順調に経過している。

胎児腎尿路系の異常は比較的発見されやすいとされているが、疾患の重症度により予後の差は大きい。今後出生前診断とともに小児科との連携も重要であると思われる。

文 献

- 1) 藤森敬也 他:胎児腎疾患と腎機能。産科と婦人科67(8): 1053-1057, 2000.
- 2) Harrison MR, et al.:The Unborn patients, 2nded, WB Saunders Co, 328-393, 1991.